

611.81(075.8)
Г14

**И.В.Гайворонский,
Г.И.Ничипорук**

371 513

АНАТОМИЯ ЦЕНТРАЛЬНОЙ НЕРВНОЙ СИСТЕМЫ

(краткий курс)

учебное пособие

(издание четвертое, переработанное и исправленное)

Рекомендовано Межвузовским редакционно-издательским советом по медицинской литературе Санкт-Петербурга в качестве учебного пособия для факультетов подготовки врачей и факультетов послдипломного образования

МЕДИЦИНСКИЙ
УНИВЕРСИТЕТ
САНКТ-ПЕТЕРБУРГА

**Санкт-Петербург
«ЭЛБИ-СПб»**

2010

И.В.Гайворонский, Г.И.Ничипорук. Анатомия центральной нервной системы. Краткий курс. Учебное пособие. Издание 4-е, дополненное и исправленное. СПб.: ЭЛБИ-СПб. – 2010. – 108 с.

ISBN 978-5-93979-142-7

Пособие подготовлено в соответствии с требованиями учебной программы по анатомии человека для высших учебных медицинских заведений. В нем содержатся основные сведения по анатомии спинного и головного мозга.

Издание предназначено для систематизации знаний, полученных во время практических занятий и лекций, что не исключает самостоятельную работу с учебником и атласами. Оно призвано облегчить подготовку к зачету по анатомии центральной нервной системы и экзамену по анатомии человека.

В пособие включены современные представления об экстрапирамидной и лимбической системах, особенностях организации ретикулярной формации, что продиктовано современным уровнем развития нейроморфологии и запросами клинической неврологии. Латинские термины приведены в соответствии с Международной анатомической номенклатурой (2003).

Пособие рассчитано на студентов факультетов подготовки врачей, слушателей факультетов повышения квалификации, а также может быть использовано врачами-неврологами и нейрохирургами.

© И.В.Гайворонский, 20010

© Г.И.Ничипорук, 20010

© ЭЛБИ-СПб, 20010

Подписано в печать 16.09.10. Гарнитура «Петербург».
Формат 60x88 1/16. Объем 6,75 печ. л. Печать офсетная.
Тираж 2000 экз. Заказ № 3312.
Отпечатано в ООО «Открытый мир», СПб, ул. Наличная, д. 31, лит. А
Издательство «ЭЛБИ-СПб»
194100, Санкт-Петербург, Новолитовская ул., д. 5, литер А
Тел. (812) 295-48-29, 322-92-57, т./ф.: 322-92-58
E-mail: aas@elbi.spb.su, an@elbi.spb.su

ВВЕДЕНИЕ В ИЗУЧЕНИЕ НЕРВНОЙ СИСТЕМЫ

Нервная система – это совокупность анатомически и функционально взаимосвязанных нервных структур, обеспечивающих регуляцию и координацию деятельности организма человека и его взаимодействие с окружающей средой.

По топографическому принципу нервную систему подразделяют на **центральную** и **периферическую**. В состав центральной нервной системы входят головной и спинной мозг, в состав периферической – все нервные структуры, расположенные за их пределами. Периферическая нервная система связывает спинной и головной мозг с рецепторами и эффекторами.

Структурной единицей нервной системы является нервная клетка – нейрон, или нейроцит (рис. 1). В нейроне выделяют: тело, отростки и их окончания. Различают два вида отростков – дендриты и аксон (нейрит). Дендриты (от одного до десяти) проводят нервный импульс только по направлению к телу нервной клетки. Помимо дендритов, нервная клетка имеет один аксон (нейрит), который проводит нервный импульс только от тела нервной клетки.

Нервная клетка динамически поляризована: нервный импульс проходит по дендритам к телу и от тела – по аксону.

Принципы классификации нейронов

1. По размерам тела:

- мелкие (от 4 до 20 мкм);
- средние (от 20 до 60 мкм);
- крупные (от 60 до 130 мкм);

2. По форме тела и количеству отростков:

- одноотростчатые (униполярные) – в нервной системе человека практически не встречаются;

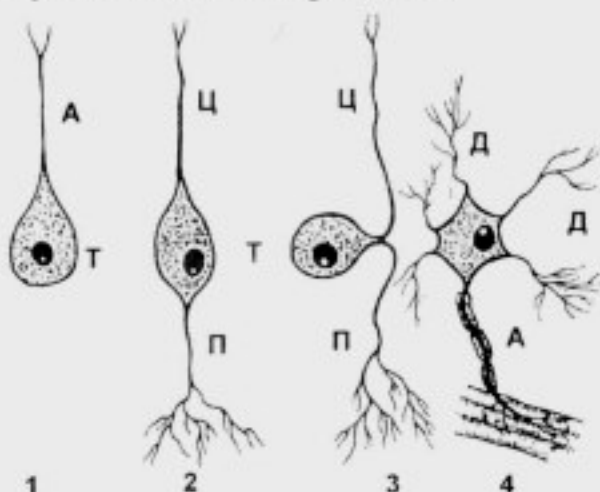


Рис. 1. Основные типы нервных клеток:

- 1 – униполярный нейрон; 2 – биполярный нейрон; 3 – псевдоуниполярный нейрон; 4 – мультиполярный нейрон; А – аксон; Д – дендрит; П – периферический отросток; Ц – центральный отросток; Т – тело

– двухотростчатые (биполярные) – клетки специальной чувствительности (зрение, обоняние, вкус, слух и вестибулярные раздражения);

– ложноодноотростчатые (псевдоуниполярные) – клетки общей чувствительности (боль, изменения температуры и прикосновение);

– многоотростчатые (мультиполярные) – мелкие мультиполярные нейроны являются ассоциативными; средние и крупные мультиполярные, пирамидные нейроны – двигательными, эффекторными;

– нейроны, имеющие специальную форму – звездчатые, грушевидные, овальные, круглые и т.д.

При этом у чувствительных нейронов отростки называют не дендритом и аксоном, а, соответственно, периферическим и центральным.

3. По функциональной значимости в составе рефлекторной дуги выделяют 3 группы нейронов: рецепторные, ассоциативные и эффекторные.

Нервные волокна

Нервные волокна – это покрытые глиальной оболочкой отростки нервных клеток, осуществляющие проведение нервных импульсов. В зависимости от наличия или отсутствия в составе глиальной оболочки миелина различают два вида нервных волокон – **миелиновые** и **безмиелиновые**. Миелиновая оболочка предотвращает распространение на соседние ткани идущих по волокну нервных импульсов.

В толстых миелиновых волокнах скорость проведения импульса составляет, примерно, 80-120 м/с, в средних – 30-80 м/с, в тонких – 10-30 м/с. В настоящее время установлено, что толстые (12-20 мкм) миелиновые волокна являются преимущественно двигательными, средние волокна (6-12 мкм) проводят импульсы проприоцептивной, тактильной и температурной чувствительности, а тонкие (1-6 мкм) – болевой. Таким образом, по толщине волокон можно дать функциональную характеристику нерва (двигательный, чувствительный, смешанный).

Безмиелиновые волокна имеют небольшой диаметр (1-4 мкм) и проводят импульсы со скоростью 1-2 м/с. В отличие от миелиновых волокон, импульсы в них проводятся не скачкообразно, а непрерывно. Безмиелиновые нервные волокна являются эфферентными волокнами вегетативной нервной системы.

Нервные окончания

Нервные окончания – это концевые отделы нервных волокон. В зависимости от выполняемой функции различают два вида окончаний: **рецепторы** и **эффекторы**.

Рецепторы – это нервные окончания периферических отростков чувствительных (рецепторных) нейронов, обеспечивающие восприятие специфических раздражений из внешней или внутренней среды и трансформацию энергии раздражения в нервный импульс.

1. **По локализации** рецепторы делят на 4 группы:

– экстероцепторы: располагаются в коже и слизистых оболочках; они воспринимают тактильные, температурные и болевые раздражения;

– проприоцепторы (глубокие рецепторы): локализуются в мышцах, сухожилиях, фасциях, надкостнице, связках и капсулах суставов; они воспринимают чувство веса, давления, вибрации, состояние мышц;

– интероцепторы: воспринимают химический состав определенных веществ, степень наполнения внутренних органов и болевые ощущения;

– рецепторы специализированных органов чувств: отвечают за восприятие зрительных, слуховых, обонятельных, вкусовых раздражений и чувство равновесия.

2. **По строению** выделяют следующие виды рецепторов:

– свободные нервные окончания: воспринимают болевые импульсы;

– инкапсулированные: воспринимают тактильные, температурные и проприоцептивные раздражения;

– первично чувствующие клетки: воспринимают зрительные, слуховые, вестибулярные и вкусовые раздражения.

Эффекторы – это окончания аксонов эфферентных нейронов соматической или вегетативной нервной системы, осуществляющие передачу нервного импульса с нейрона на ткани рабочего органа.

В поперечнополосатых (скелетных) мышцах эффекторы представлены моторными бляшками (рис. 2). Мякотное нервное волокно вблизи моторной бляшки теряет миелиновый слой и распадается на терминальные ветви. Последние погружаются в складки сарколеммы мышечного волокна. В нервно-мышечном синапсе между терминально аксона и сарколеммой мышечного волокна имеется синаптическая щель, ширина которой составляет от 10 до 20 нм. Медиатором в этих синапсах, как правило, является ацетилхолин.

Синапс

Синапс (контакт) – это специализированное образование, предназначенное для передачи нервного импульса с одного нейрона на другой или с нейрона на рабочий орган (рис. 3).

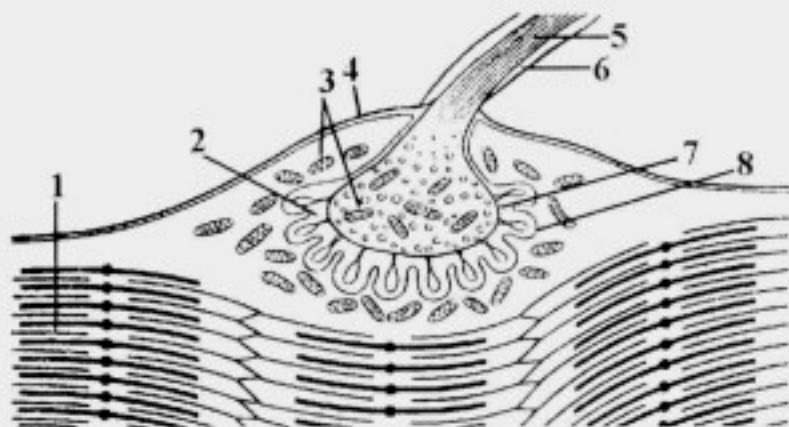


Рис. 2. Схема строения моторной бляшки:

1 – миофибрилла; 2 – синаптическая щель; 3 – митохондрии; 4 – сарколемма; 5 – нервные волокна; 6 – миелиновая оболочка; 7 – пресинаптическая мембрана; 8 – постсинаптическая мембрана

1. По локализации выделяют:

– межнейронные синапсы: аксо-соматические, аксо-дендритические, аксо-аксональные, дендро-дендритические, дендро-соматические и сомато-соматические;

– нейротканевые синапсы: нервно-мышечные и нервно-секреторные.

2. По механизму передачи различают синапсы с химической, электрической и смешанной передачей нервного импульса.

3. По функции: возбуждающие и тормозные.

На ультраструктурном уровне в синапсе выделяют:

1) **пресинаптическую часть**, которая содержит пресинаптические пузырьки, наполненные медиатором: ацетилхолином, норадреналином, гаммааминомасляной кислотой и т.д.;

2) **синаптическую щель**, заполненную коллоидным раствором, в который в момент поступления нервного импульса выбрасывается медиатор;

3) **постсинаптическую часть**, представленную хеморецепторами (белковыми структурами) на постсинаптической мембране, которые

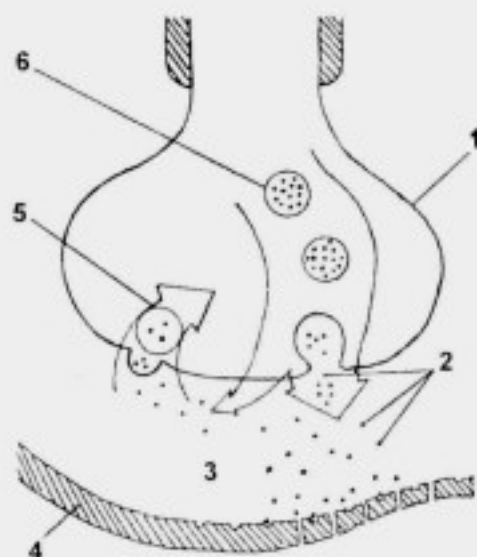


Рис. 3. Схема строения синапса:

1 – пресинаптическая мембрана; 2 – молекулы медиатора; 3 – синаптическая щель; 4 – постсинаптическая мембрана; 5 – обратный транспорт медиатора; 6 – синаптические пузырьки с медиатором

обеспечивают дальнейшую передачу нервного импульса; прореагировав с хеморецептором, медиатор разрушается (инактивируется) имеющимися в хеморецепторе веществами (ацетилхолин – ацетилхолинэстеразой, норадреналин – моноаминоксидазой и т.д.) и обратно всасывается через пресинаптическую мембрану, где подвергается восстановлению.

Таким образом, при химической передаче нервных импульсов последовательно проходит 4 этапа: синтез медиатора, проникновение медиатора через пресинаптическую мембрану, взаимодействие с хеморецепторами постсинаптической мембраны, инактивация и обратное всасывание.

Электрические синапсы характеризуются узкой синаптической щелью и отсутствием специфических хеморецепторов. Они обеспечивают передачу нервных импульсов без синаптической задержки в обоих направлениях.

Общее понятие о рефлекторной деятельности

Рефлекс – это ответная реакция организма на внешнее или внутреннее раздражение, осуществляемая с обязательным участием центральной нервной системы. Рефлексы подразделяют на:

1) безусловные рефлексы: врожденные (наследственные) реакции организма на раздражения, осуществляемые с участием спинного мозга или ствола головного мозга;

2) условные рефлексы: приобретенные на основе безусловных рефлексов временные реакции организма, осуществляемые при обязательном участии коры полушарий большого мозга, составляющие основу высшей нервной деятельности.

Морфологической основой рефлекса является рефлекторная дуга (рис. 4), представленная цепью нейронов, обеспечивающих восприятие раздражения, трансфор-

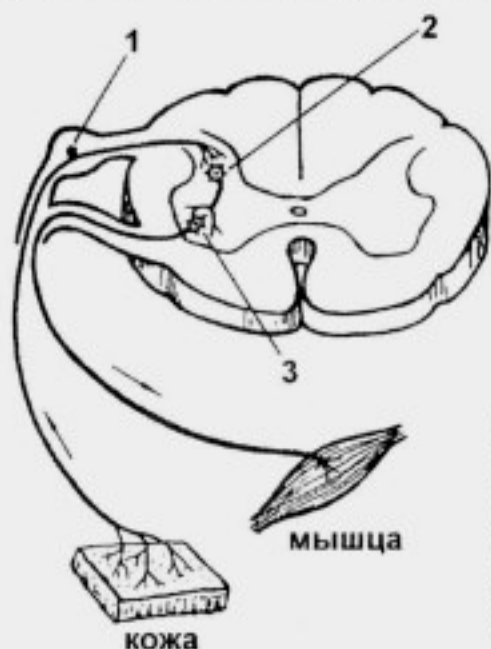


Рис. 4. Схема простой рефлекторной дуги:

1 – рецепторный (чувствительный) нейрон; 2 – ассоциативный (вставочный) нейрон; 3 – эффекторный (двигательный) нейрон

мацию энергии раздражения в нервный импульс, проведение нервного импульса до нервных центров, обработку поступившей информации и реализацию ответной реакции.

В простой рефлекторной дуге имеется 3 звена:

– афферентное звено представлено чувствительным нейроном, который располагается в чувствительном узле спинномозгового нерва или чувствительном узле черепного нерва (для общей чувствительности – псевдоуниполярные клетки; для специальной чувствительности – биполярные клетки);

– ассоциативное (вставочное) звено представлено мелкой мультиполярной клеткой с коротким аксоном;

– эфферентное звено представлено крупной мультиполярной клеткой, расположенной в двигательных ядрах передних рогов спинного мозга (ДЯПРСМ) или двигательных ядрах черепных нервов (ДЯЧН), аксон которой покидает центральную нервную систему и заканчивается эфферентными окончаниями в тканях рабочего органа.

СПИННОЙ МОЗГ

Спинной мозг, *medulla spinalis*, расположен в *canalis vertebralis* от уровня *for. magnum* до первого поясничного позвонка (L_1) – у мужчин и второго поясничного позвонка (L_{11}) – у женщин.

Внешнее строение

В спинном мозге различают:

– шейное утолщение, *intumescentia cervicalis*, – участок спинного мозга, обеспечивающий иннервацию верхних конечностей; располагается с пятого шейного по первый грудной сегменты (рис. 5);

– пояснично-крестцовое утолщение, *intumescentia lumbosacralis*, – участок спинного мозга, обеспечивающий иннервацию нижних конечностей – с двенадцатого грудного по третий крестцовый сегменты;

– мозговой конус, *conus medullaris*, – нижний, суживающийся в виде клина, участок спинного мозга;

– терминальную нить, *filum terminale*;

– переднюю срединную щель, *fissura mediana anterior*;

– заднюю срединную борозду, *s. medianus posterior*;

– переднюю латеральную борозду, *s. anterolateralis*, – место выхода передних корешков спинномозговых нервов;

– заднюю латеральную борозду, *s. posterolateralis*, – место входа задних корешков спинномозговых нервов; на заднем корешке имеется

чувствительный узел спинномозгового нерва, *ganglion sensorium n. spinalis* (спинномозговой узел, *ganglion spinale*);

– на протяжении спинного мозга отходят 124 корешка: 62 задних и 62 передних (из них формируется 31 пара спинномозговых нервов);

– задний корешок спинномозгового нерва – это совокупность центральных отростков псевдоуниполярных клеток, направляющихся от чувствительного узла спинномозгового нерва в спинной мозг;

– передний корешок спинномозгового нерва – это совокупность аксонов клеток двигательных ядер передних рогов спинного мозга, направляющихся от места выхода из передней латеральной борозды спинного мозга до входа в спинномозговой нерв.

Сегмент спинного мозга – участок спинного мозга, соответствующий двум парам корешков спинномозговых нервов (паре спинномозговых нервов), расположенных на одном уровне в горизонтальной плоскости (рис. 6):

– различают 8 шейных, 12 грудных, 5 поясничных, 5 крестцовых и 1 копчиковый сегменты;

– сегменты спинного мозга в первом триместре внутриутробного развития располагаются на уровне соответствующих позвонков;

– начиная со второго триместра каудальный конец спинного мозга отстает от роста позвоночного столба и у новорожденного спинной мозг заканчивается на уровне L_{III} ; у взрослого – на уровне L_V ;

– корешки спинномозговых нервов от 10 нижних сегментов проходят вниз и выходят через соответствующие межпозвоночные отверстия; при этом формируется конский хвост (40 корешков: 20 передних и 20 задних);

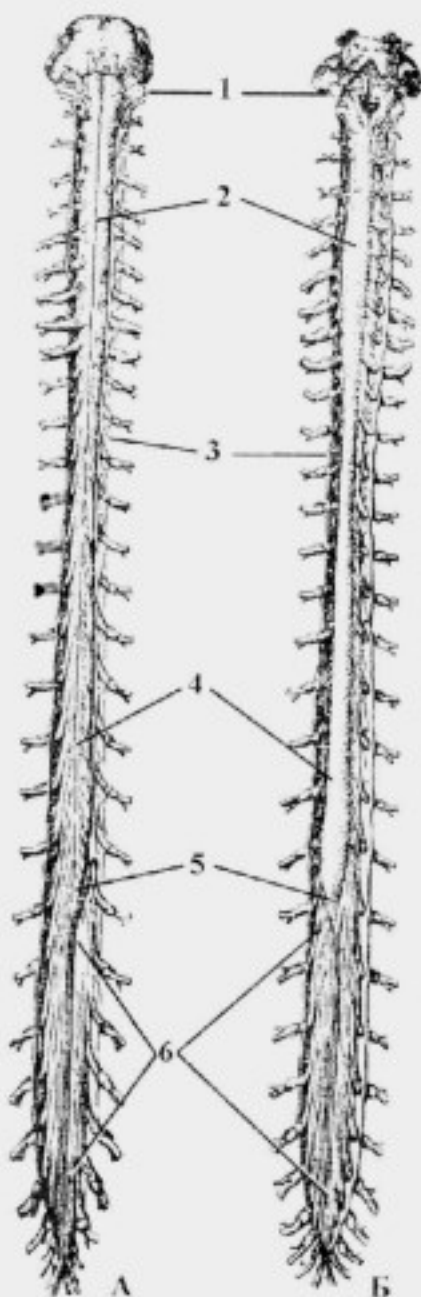


Рис. 5. Спинной мозг. А – передняя поверхность. Б – задняя поверхность:

1 – *medulla oblongata*; 2 – *intumescencia cervicalis*; 3 – *dura mater spinalis*; 4 – *intumescencia lumbosacralis*; 5 – *conus medullaris*; 6 – *cauda equina*

– **конский хвост**, *cauda equina*, – это совокупность корешков спинномозговых нервов, отходящих от десяти нижних сегментов и концевая нить (рис. 7)

Скелетотопия сегментов спинного мозга у взрослого человека представлена в таблице 1 и на рисунке 8.

Внутреннее строение

1. Серое вещество

Серое вещество, *substantia grisea*, на поперечном срезе спинного мозга располагается внутри и имеет форму бабочки;

– серое вещество представлено, преимущественно, телами нервных клеток;

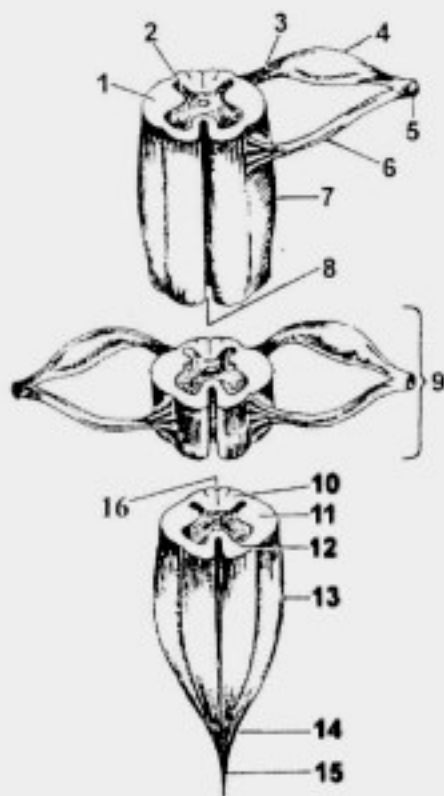


Рис. 6. Строение спинного мозга:

1 – *substantia alba*; 2 – *substantia grisea*; 3 – *radix posterior n. spinalis*; 4 – *ganglion sensorium n. spinalis*; 5 – *n. spinalis*; 6 – *radix anterior n. spinalis*; 7 – *intumescencia cervicalis*; 8 – *fissura mediana anterior*; 9 – *segmentum medullae spinalis*; 10 – *funiculus posterior*; 11 – *funiculus lateralis*; 12 – *funiculus anterior*; 13 – *intumescencia lumbosacralis*; 14 – *conus medullaris*; 15 – *filum terminale*; 16 – *s. medianus posterior*

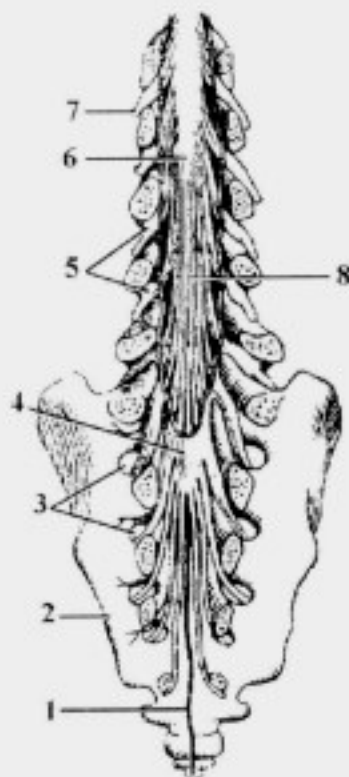


Рис. 7. Конский хвост (вид сзади):

1 – *filum terminale*; 2 – *os sacrum*; 3 – *foramina sacralia anteriora*; 4 – *dura mater spinalis*; 5 – *ganglion sensorium n. spinalis*; 6 – *conus medullaris*; 7 – *n. spinalis*; 8 – *cauda equina*

Скелетотопия сегментов спинного мозга

Сегменты спинного мозга	Тела позвонков
C ₁₋₁	C _{1-IV}
C ₂ - Th ₁	C _{V-VII} - Th _{I-III}
Th ₁₋₈	Th _{IV-VI}
Th ₉₋₁₂	Th _{VII-IX}
L ₁₋₅	Th _{X-XII}
S ₁ - Co ₁	Th _{XII} - L ₁

– более 90% серого вещества составляют рассеянные клетки, *cellulae dissiminatae*.

В сером веществе спинного мозга выделяют:

1) передний рог, *cornu anterius*, в котором находятся собственные ядра, *nuclei proprii cornu anterioris*, (двигательные ядра передних рогов спинного мозга – ДЯПРСМ);

2) задний рог, *cornu posterius*, в котором имеются:

– собственное ядро заднего рога, *nucleus proprius cornu posterioris*;

– грудное ядро, *nucleus thoracicus*; в грудных сегментах оно носит название – ядро Кларка; в шейных – ядро Штиллинга;

– студенистое вещество, *substantia gelatinosa*, расположено в области верхушки заднего рога (рис. 9);

– губчатая зона, *zona spongiosa*, расположена дорсальнее *substantia gelatinosa*;

– пограничная зона, *zona terminalis*, – самый наружный слой *cornu posterius*;

3) боковой рог, *cornu laterale*, расположен в сегментах C₈– L₇; в нем находится промежуточно-латеральное ядро, *nucleus intermediolateralis*;

4) промежуточное вещество, *substantia intermedia*, – центральная часть серого вещества; в ней находятся:

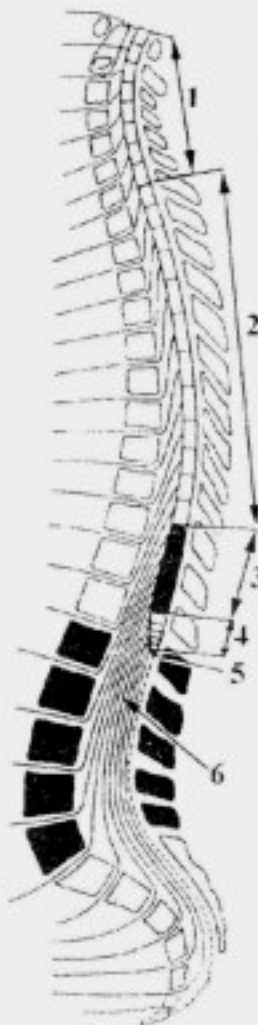


Рис. 8. Топография сегментов спинного мозга:

1 – segmenta cervicalia; 2 – segmenta thoracica; 3 – segmenta lumbalia; 4 – segmenta sacralia et coccygeum; 5 – filum terminale; 6 – cauda equina

- промежуточно-медиальное ядро, *nucleus intermediomedialis*;
- крестцовые парасимпатические ядра, *nuclei parasympathici sacrales*, расположены в крестцовых сегментах (S_2-S_4) между передним и задним рогом;
- спинномозговое ядро добавочного нерва, *nucleus spinalis n. accessorii* (в сегментах C_1-C_6);
- ядро спинномозгового пути тройничного нерва, *nucleus spinalis n. trigemini* (в основании заднего рога сегментов C_1-C_4).

2. Белое вещество

Белое вещество состоит, в основном, из отростков (миелиновых волокон) нервных клеток, образующих:

1) передний канатик, *funiculus anterior*, ограничен *fissura mediana anterior* и *s. anterolateralis*;

2) боковой канатик, *funiculus lateralis*, ограничен *sulcus anterolateralis* и *s. posterolateralis*;

3) задний канатик, *funiculus posterior*, ограничен *s. medianus posterior* и *s. posterolateralis*.

Каждый канатик состоит из пучков нервных волокон (аксонов), которые объединяются по общности их происхождения и функционального назначения в нервные тракты.

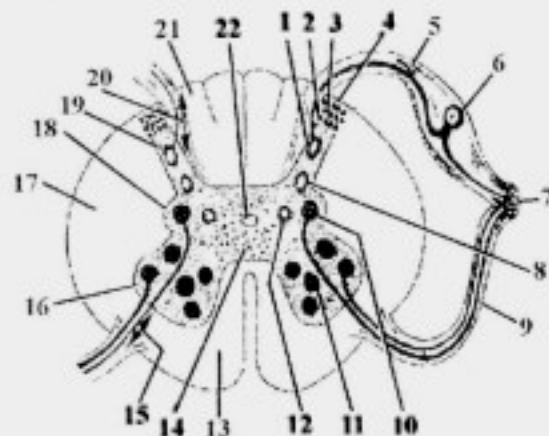


Рис. 9. Внутреннее строение спинного мозга:

- 1 - nucleus proprius cornu posterioris; 2 - substantia gelatinosa; 3 - zona spongiosa; 4 - zona terminalis; 5 - radix posterior n. spinalis; 6 - ganglion sensorium n. spinalis; 7 - n. spinalis; 8 - nucleus thoracicus; 9 - radix anterior n. spinalis; 10 - nucleus intermediolateralis; 11 - ДЯПРСМ; 12 - nucleus intermediomedialis; 13 - funiculus anterior; 14 - cellulae dissiminatae; 15 - переднекорешковые волокна; 16 - cornu anterius; 17 - funiculus lateralis; 18 - cornu laterale; 19 - cornu posterius; 20 - заднекорешковые волокна; 21 - funiculus posterior; 22 - canalis centralis

Сегментарный и проводниковый аппараты спинного мозга

Сегментарный аппарат спинного мозга - это совокупность функционально взаимосвязанных нервных структур, обеспечивающих выполнение безусловных (защитных, охранительных) рефлексов, морфологической основой которых являются простые рефлекторные дуги.

В состав сегментарного аппарата спинного мозга входят:

1) заднекорешковые волокна – это центральные отростки псевдоуниполярных клеток чувствительных узлов спинномозговых нервов, располагающиеся в корешковой зоне и заканчивающиеся на вставочных нейронах;

2) вставочные нейроны:

– рассеянные клетки, *cellulae dissiminatae*, обеспечивают передачу нервного импульса на клетки ДЯПРСМ своего сегмента;

– клетки *zona spongiosa et zona terminalis*, передают информацию на рассеянные клетки одного-двух выше- и нижележащих сегментов;

– клетки *substantia gelatinosa*, передают информацию на рассеянные клетки трех-семи выше- и нижележащих сегментов, т.е. распространение информации при раздражениях происходит на 6-14 сегментов;

3) задние, латеральные и передние собственные пучки спинного мозга, *fasciculi proprii anteriores, laterales et posteriores*, – это аксоны вставочных нейронов, распространяющиеся на выше- и нижележащие сегменты и заканчивающиеся на нейронах ДЯПРСМ выше- и нижележащих сегментов как своей, так и противоположной сторон;

4) нейроны ДЯПРСМ и часть их аксонов, составляющих переднекорешковые волокна.

Остальные элементы рефлекторных дуг безусловных рефлексов относятся к периферической нервной системе (передние и задние корешки, чувствительные узлы спинномозговых нервов, спинномозговые нервы и их ветви).

Проводниковый аппарат обеспечивает двустороннюю связь спинного мозга с интеграционными центрами головного мозга, которые находятся в коре мозжечка, в верхних холмиках среднего мозга, таламусе (зрительном бугре) и в коре полушарий большого мозга:

– проводниковый аппарат спинного мозга представлен афферентными (восходящими) и эфферентными (нисходящими) путями;

– афферентные пути начинаются от нейронов чувствительных узлов спинномозговых нервов и проводят импульсы в коммуникационные центры, роль которых играют *nucleus proprius cornu posterioris, nucleus thoracicus et nucleus intermediomedialis*;

– аксоны последних направляются в интеграционные центры головного мозга для анализа поступившей информации и принятия решения;

– эфферентные нервные пути образованы аксонами нейронов интеграционных центров головного мозга, которые заканчиваются на нейронах ДЯПРСМ.

Состав канатиков спинного мозга

1. **Задний канатик** содержит афферентные (восходящие, чувствительные) проводящие пути (рис. 10):

- 1) тонкий пучок, *fasciculus gracilis* (пучок Голя);
- 2) клиновидный пучок, *fasciculus cuneatus* (пучок Бурдаха);
- 3) задний собственный пучок, *fasciculus proprius posterior*;
- 4) заднекорешковые волокна, которые формируют корешковую зону, *zona radicularis*.

Тонкий пучок, *fasciculus gracilis*, образован аксонами *g. sensorium nervi spinalis* своей стороны;

– он проводит импульсы сознательной проприоцептивной и тактильной чувствительности от нижних конечностей и туловища (от 19 нижних сегментов, $Co_1 - Th_3$).

Клиновидный пучок, *fasciculus cuneatus*, также проводит импульсы сознательной проприоцептивной и тактильной чувствительности от

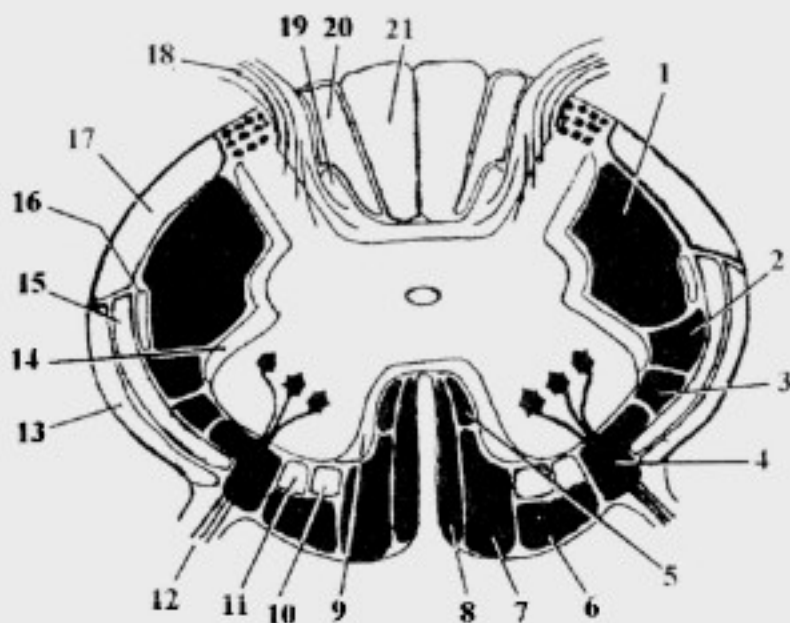


Рис. 10. Расположение проводящих путей на поперечном разрезе спинного мозга (схема):

1 – tr. corticospinalis lateralis; 2 – tr. rubrospinalis; 3 – tr. olivospinalis; 4 – tr. vestibulospinalis; 5 – fasciculus longitudinalis medialis; 6 – tr. reticulospinalis; 7 – tr. corticospinalis anterior; 8 – tr. tectospinalis; 9 – fasciculus proprius anterior; 10 – tr. spinoreticularis; 11 – tr. spinothalamicus anterior; 12 – radix anterior n. spinalis; 13 – tr. spinocerebellaris anterior; 14 – fasciculus proprius lateralis; 15 – tr. spinothalamicus lateralis; 16 – tr. spinotectalis; 17 – tr. spinocerebellaris posterior; 18 – radix posterior n. spinalis; 19 – fasciculus proprius posterior; 20 – fasciculus cuneatus; 21 – fasciculus gracilis

верхних конечностей и верхней части туловища (от 12 верхних сегментов, Th₄-C₁);

– *fasciculus gracilis et fasciculus cuneatus* – это центральные отростки первых нейронов путей сознательной проприоцептивной и тактильной чувствительности своей стороны.

Задний собственный пучок, *fasciculus proprius posterior*, образован аксонами вставочных нейронов сегментарного аппарата.

Корешковая зона, *zona radicularis*, (заднекорешковые волокна) образована горизонтально расположенными центральными отростками псевдоуниполярных клеток.

2. **Боковой канатик** содержит афферентные (восходящие, чувствительные) и эфферентные (нисходящие, двигательные) проводящие пути:

1) задний спинно-мозжечковый путь, *tr. spinocerebellaris posterior* (пучок Флексига);

2) передний спинно-мозжечковый путь, *tr. spinocerebellaris anterior* (пучок Говерса);

3) латеральный спинно-таламический путь, *tr. spinothalamicus lateralis*;

4) спинно-крышечный путь, *tr. spinotectalis*;

5) латеральный корково-спинномозговой путь, *tr. corticospinalis lateralis*;

6) краснаядерно-спинномозговой путь, *tr. rubrospinalis* (пучок Монакова);

7) оливо-спинномозговой путь, *tr. olivospinalis*;

8) латеральный собственный пучок спинного мозга, *fasciculus proprius lateralis*.

Задний спинно-мозжечковый путь, *tr. spinocerebellaris posterior*, образован аксонами *nucleus thoracicus* своей стороны; он проводит до мозжечка импульсы бессознательной проприоцептивной чувствительности.

Передний спинно-мозжечковый путь, *tr. spinocerebellaris anterior*, образован аксонами *nucleus intermediomedialis* частично своей и, частично, противоположной сторон; он также проводит импульсы бессознательной проприоцептивной чувствительности.

Латеральный спинно-таламический путь, *tr. spinothalamicus lateralis*, образован аксонами *nucleus proprius cornu posterioris* противоположной стороны; он проводит импульсы болевой и температурной чувствительности до таламуса (зрительного бугра).

Спинно-крышечный путь, *tr. spinotectalis*, образован аксонами собственного ядра заднего рога противоположной стороны; он

заканчивается на клетках верхнего холмика среднего мозга; проводит импульсы общей чувствительности от туловища, конечностей и шеи.

Латеральный корково-спинномозговой путь, *tr. corticospinalis lateralis*, образован аксонами пирамидных клеток коры полушарий большого мозга, которые посегментно заканчиваются на клетках ДЯПРСМ противоположной стороны (перекрест происходит в продолговатом мозге); он обеспечивает сознательные (произвольные) движения и тормозящее воздействие на сегментарный аппарат.

Красноядерно-спинномозговой путь, *tr. rubrospinalis*, образован аксонами клеток красного ядра среднего мозга противоположной стороны, которые заканчиваются на нейронах ДЯПРСМ (перекрест происходит в среднем мозге); он обеспечивает поддержание тонуса скелетных мышц (позы) и выполнение сложных автоматизированных движений (бег, ходьба).

Оливо-спинномозговой путь, *tr. olivospinalis*, образован аксонами ядер оливы продолговатого мозга; они заканчиваются на клетках ДЯПРСМ и обеспечивают перераспределение тонуса мышц в ответ на изменение положения тела в пространстве (при вестибулярных нагрузках).

Латеральный собственный пучок, *fasciculus proprius lateralis*, образован аксонами вставочных нейронов сегментарного аппарата.

3. Передний канатик

Он содержит преимущественно эфферентные (нисходящие, двигательные) проводящие пути:

1) крыше-спинномозговой путь, *tr. tectospinalis*;

2) передний корково-спинномозговой путь, *tr. corticospinalis anterior*;

3) ретикулярно-спинномозговой путь, *tr. reticulospinalis*, и спино-ретикулярный путь, *tr. spinoreticularis*;

4) передний спинно-таламический путь, *tr. spinothalamicus anterior*;

5) медиальный продольный пучок, *fasciculus longitudinalis medialis*;

6) преддверно-спинномозговой путь, *tr. vestibulospinalis*;

7) передний собственный пучок, *fasciculus proprius anterior*, и переднекорешковые волокна, которые входят в состав сегментарного аппарата.

Крыше-спинномозговой путь, *tr. tectospinalis*, образован аксонами клеток верхних холмиков среднего мозга противоположной стороны, которые заканчиваются на нейронах ДЯПРСМ (перекрест происходит в среднем мозге); он обеспечивает ответные реакции на неожиданные световые, звуковые, обонятельные, болевые и тактильные раздражения (защитные рефлексы).

Передний корково-спинномозговой путь, *tr. corticospinalis anterior*, образован аксонами пирамидных клеток коры полушарий большого мозга, которые заканчиваются на клетках ДЯПРСМ (неполный перекрест происходит в спинном мозге); роль данного тракта такая же как и латерального корково-спинномозгового пути.

Ретикулярно-спинномозговой и спинно-ретикулярный пути, *tr. reticulospinalis et tr. spinoreticularis*, представляют собой совокупность аксонов нейронов ретикулярной формации головного мозга (нисходящие волокна) и спинного мозга (восходящие волокна), обеспечивающих поддержание тонуса мускулатуры и дифференцировку импульсов, проходящих по другим трактам.

Передний спинно-таламический путь, *tr. spinothalamicus anterior*, формируется как и латеральный спинно-таламический путь аксонами *nucleus proprius cornu posterioris* противоположной стороны; тракт проводит импульсы тактильной чувствительности.

Медиальный продольный пучок, *fasciculus longitudinalis medialis*, образован аксонами ядер Кахаля и Даркшевича среднего мозга, которые заканчиваются на клетках ДЯЧН III, IV, VI и XI пар, а также клетках ДЯПРСМ сегментов C₁₋₆; он обеспечивает сочтанный поворот головы и глаз.

Преддверно-спинномозговой путь, *tr. vestibulospinalis*, образован аксонами вестибулярных ядер моста; они заканчиваются на клетках ДЯПРСМ и обеспечивают перераспределение тонуса мышц в ответ на изменение положения тела в пространстве (при вестибулярных нагрузках).

Передний собственный пучок, *fasciculus proprius anterior*, образован аксонами вставочных нейронов сегментарного аппарата и обеспечивает передачу нервных импульсов к нейронам ДЯПРСМ выше- и нижележащих сегментов.

Переднекорешковые волокна образованы горизонтально расположенными нервными волокнами – отростками клеток ДЯПРСМ.

Передняя белая спайка, *comissura alba anterior*, – это переход на противоположную сторону волокон *tr. spinocerebellaris anterior*, *tr. spinothalamicus lateralis et tr. corticospinalis anterior*; она располагается позади *fissura mediana anterior*.

Оболочки спинного мозга

1. **Мягкая оболочка спинного мозга**, *pia mater spinalis*, прирастает к поверхности спинного мозга, содержит кровеносные сосуды.

2. **Паутинная оболочка спинного мозга**, *arachnoidea spinalis*, находится снаружн от мягкой мозговой оболочки:

– она имеет щелевидные отверстия, не содержит кровеносных сосудов;

– производными паутинной оболочки являются зубчатые связки, *ligg. denticulata*, располагающиеся во фронтальной плоскости, а также субарахноидальные связки, *ligg. subarachnoidalia*, участвующие в фиксации спинного мозга.

3. **Твердая оболочка спинного мозга, *dura mater spinalis***, представляет собой плотную соединительнотканную оболочку, расположенную снаружи от указанных ранее оболочек (рис. 11).

Межоболочечные пространства спинного мозга

1. **Эпидуральное пространство, *spatium epidurale***, находится между внутренней поверхностью позвоночного канала (надкостницей позвонков) и твердой мозговой оболочкой; оно заполнено жировой клетчаткой, внутренними венозными позвоночными сплетениями, *plexus venosi vertebrales interni*, и соединительнотканной трабекулярной стромой.

2. **Субдуральное пространство, *spatium subdurale***, расположено между твердой мозговой и паутинной оболочками; оно содержит спинномозговую жидкость.

3. **Подпаутинное пространство, *spatium subarachnoideum***, находится между паутинной и мягкой оболочками; оно также содержит *liquor cerebrospinalis*.

Фиксирующий аппарат спинного мозга

- 1) связь с головным мозгом;
- 2) терминальная нить, *filum terminale*, фиксирующая спинной мозг к надкостнице позвонков;
- 3) корешки спинномозговых нервов и спинномозговые нервы;
- 4) зубчатые связки, *ligg. denticulata*;

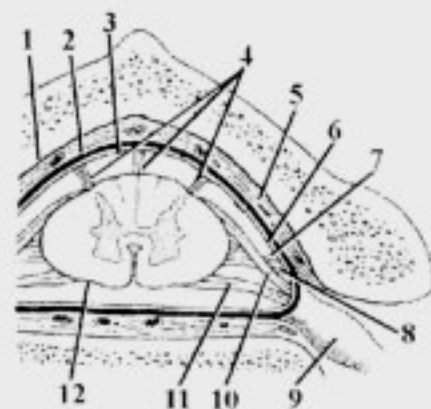


Рис. 11. Оболочки и межоболочечные пространства спинного мозга:

1 – endorachis; 2 – *dura mater spinalis*; 3 – *arachnoidea spinalis*; 4 – *ligg. subarachnoidalia*; 5 – *spatium epidurale*; 6 – *spatium subdurale*; 7 – *spatium subarachnoideum*; 8 – *lig. denticulatum*; 9 – *ganglion sensorium n. spinalis*; 10 – *radix posterior n. spinalis*; 11 – *radix anterior n. spinalis*; 12 – *pia mater spinalis*

- 5) субарахноидальные связки, *ligg. subarachnoidalia*;
- 6) давление спинномозговой жидкости.

Сосуды спинного мозга

Артерии:

- от *a. vertebralis* (ветвь *a. subclavia*) отходят парные *a. spinalis anterior et a. spinalis posterior*;
- передние спинномозговые артерии соединяются между собой, образуя непарную *a. spinalis anterior*, которая опускается по спинному мозгу в *fissura mediana anterior*;
- *aa. spinales posteriores* проходят в *sulci posterolaterales*;
- артерии спинного мозга соединяются между собой многочисленными боковыми ветвями, образуя на поверхности мозга сосудистую сеть – *vasocorona*, от которой отходят ветви, проникающие вместе с отростками сосудистой оболочки в вещество мозга;
- дополнительно артериальная сеть спинного мозга получает артериальную кровь за счет:
 - *rr. spinales a. vertebralis* из *a. subclavia* (в шейном отделе);
 - *rr. spinales aa. intercostales posteriores* из *pars thoracica aortae descendens* (в грудном отделе);
 - *rr. spinales aa. lumbales* из *pars abdominalis aortae descendens* (в поясничном отделе);
 - *rr. spinales aa. sacrales laterales* из *a. iliaca interna et a. sacralis mediana* из *pars abdominalis aortae descendens* (в крестцовом отделе).

Вены аналогичны артериям; отток крови происходит в *plexus venosi vertebrales interni et externi* и далее:

- в шейном отделе позвоночника – в *v. vertebralis*, затем – в *v. brachiocephalica* – в *v. cava superior*;
- в грудном отделе позвоночника – в *vv. intercostales*, затем через *v. azygos et hemiazygos* – в *v. cava superior*;
- в поясничном отделе позвоночника – в *vv. lumbales*, затем – в *v. cava inferior*;
- в крестцовом – в *plexus venosus sacralis*, а затем – в *v. iliaca interna*.

ОБЩИЕ ДАННЫЕ О ГОЛОВНОМ МОЗГЕ

Головной мозг, encephalon, развивается из переднего отдела нервной трубки. На третьей неделе внутриутробного развития головной мозг представлен ромбовидным, средним и передним мозговыми пузырями. На пятой неделе внутриутробного развития из переднего мозга развиваются конечный и промежуточный мозг, из ромбовидного –

продолговатый и задний (рис. 12). Основные отделы головного мозга представлены в таблице 2.

Головной мозг является высшим отделом центральной нервной системы. В нем выделяют мозговой ствол, *truncus encephalicus*; мозжечок, *cerebellum*, и большой мозг, *cerebrum*.

Мозговой ствол – это филогенетически древняя часть, в которой располагаются структуры, относящиеся к сегментарному аппарату головного мозга, подкорковые центры слуха, зрения, обоняния и тактильной чувствительности. В состав мозгового ствола входят: продолговатый мозг, мост и средний мозг. С ними анатомически и функционально связаны 10 пар черепных нервов: III–XII. II пара черепных нервов – зрительный нерв, связана с промежуточным мозгом; I пара черепных нервов – обонятельные нервы – с конечным (рис. 13).

ПРОДОЛГОВАТЫЙ МОЗГ

Внешнее строение

1. Образования вентральной поверхности:

- передняя срединная щель, *fissura mediana anterior*, (рис. 14);
- пирамида, *pyramis*, содержит: корково-спинномозговой путь, *tr. corticospinalis*; корково-ядерный путь, *tr. corticonuclearis*; корково-оливный путь, *tr. corticoolivaris*;

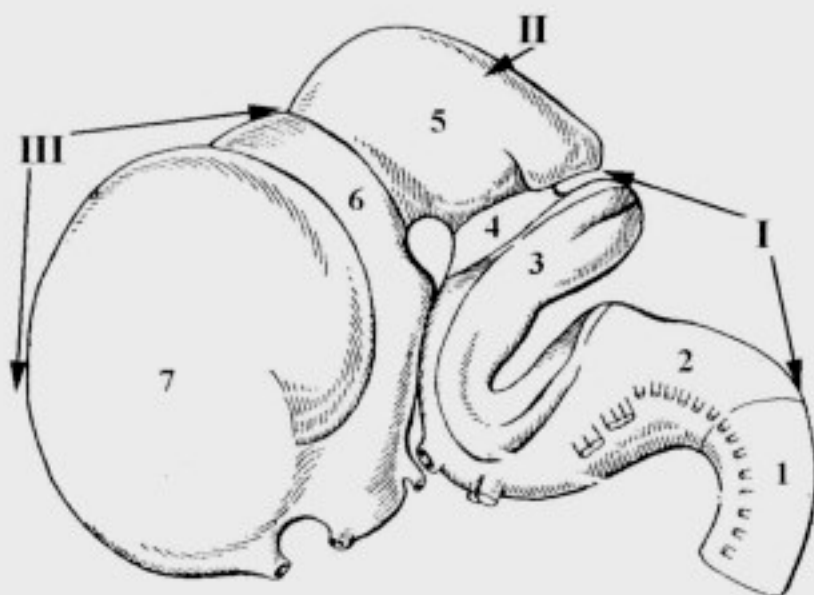


Рис. 12. Развитие головного мозга (схема):

- I – rhombencephalon; II – mesencephalon; III – prosencephalon;
1 – medulla spinalis; 2 – medulla oblongata; 3 – metencephalon; 4 – isthmus rhombencephali; 5 – mesencephalon; 6 – diencephalon; 7 – telencephalon

Классификация отделов головного мозга

Стадия трех мозговых пузырей	Стадия пяти мозговых пузырей	Полость мозгового пузыря
I. Ромбовидный мозг, <i>rhombencephalon</i>	I. Продолговатый мозг, <i>medulla oblongata (bulbus cerebri, myelencephalon)</i>	Четвертый желудочек, <i>ventriculus quartus</i>
	II. Задний мозг, <i>metencephalon</i>: 1. Мост, <i>pons</i> . 2. Мозжечок, <i>cerebellum</i> . 3. Перешеек ромбовидного мозга, <i>isthmus rhombencephali</i>	
II. Средний мозг, <i>mesencephalon</i>	III. Средний мозг, <i>mesencephalon</i>: 1. Пластинка крыши, <i>lamina tecti</i> . 2. Ножки мозга, <i>pedunculi cerebri</i>	Водопровод мозга, <i>aqueductus cerebri</i>
III. Передний мозг, <i>prosencephalon</i>	IV. Промежуточный мозг, <i>diencephalon</i>: 1. Таламический мозг, <i>thalamencephalon</i> . 2. Гипоталамус (подталамическая область), <i>hypothalamus</i>	Третий желудочек, <i>ventriculus tertius</i>
	V. Конечный мозг, <i>telencephalon</i>: 1. Полушария большого мозга (плащ), <i>hemispheria cerebri (pallium)</i> . 2. Базальные ядра, <i>nuclei basales</i> . 3. Обонятельный мозг, <i>rhinencephalon</i>	Боковые желудочки, <i>ventriculi laterales</i>

– передняя латеральная борозда, *s. anterolateralis*, – из нее выходят корешки подъязычного нерва, *n. hypoglossus*;

– олива, *oliva*, является подкорковым центром вестибулярных функций;

– задняя латеральная борозда, *s. posterolateralis*, – из нее выходят корешки добавочного, блуждающего и языкоглоточного нервов, *nn. accessorius, vagus et glossopharyngeus*;

– на границе продолговатого мозга со спинным большая часть волокон *tr. corticospinalis* переходит на противоположную сторону, образуя перекрест пирамид, *decussatio pyramidum*;

– корково-спинномозговой путь, *tr. corticospinalis*, заканчивается на клетках ДЯПРСМ и обеспечивает произвольные движения мышц туловища и конечностей;

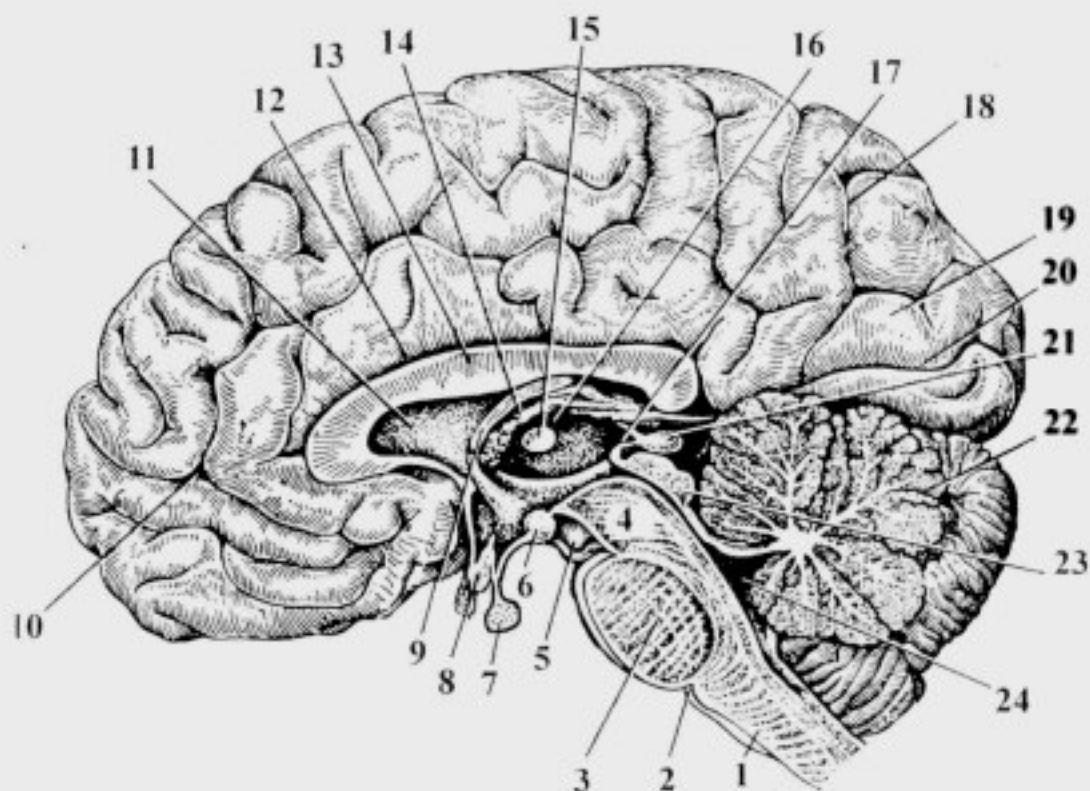


Рис. 13. Сагиттальный разрез головного мозга:

1 – medulla oblongata; 2 – oliva; 3 – pons; 4 – pedunculi cerebri; 5 – n. oculomotorius; 6 – corpus mamillare; 7 – hypophysis; 8 – chiasma opticum; 9 – fornix; 10 – lobus frontalis; 11 – septum pellucidum; 12 – sulcus corporis callosi; 13 – corpus callosum; 14 – tela choroidea ventriculi tertii; 15 – adhesio interthalamica; 16 – thalamus; 17 – recessus pinealis; 18 – sulcus parietooccipitalis; 19 – lobus occipitalis; 20 – sulcus calcarinus; 21 – epiphysis; 22 – cerebellum; 23 – lamina tecti; 24 – ventriculus quartus

– корково-ядерный путь, *tr. corticonuclearis*, заканчивается на клетках ДЯЧН и обеспечивает произвольные движения мышц головы и шеи;

– корково-оливный путь, *tr. corticoolivaris*, обеспечивает контроль коры головного мозга над функцией оливы при вестибулярных нагрузках.

2. Образования дорсальной поверхности:

– тонкий пучок, *fasciculus gracilis* (рис. 15);

– клиновидный пучок, *fasciculus cuneatus*;

– тонкий и клиновидный бугорки, *tuberculum gracile et tuberculum cuneatum*;

– нижние ножки мозжечка, *pedunculi cerebellares inferiores*;

– нижний угол ромбовидной ямки, *fossa rhomboidea*, ограничен нижними ножками мозжечка;

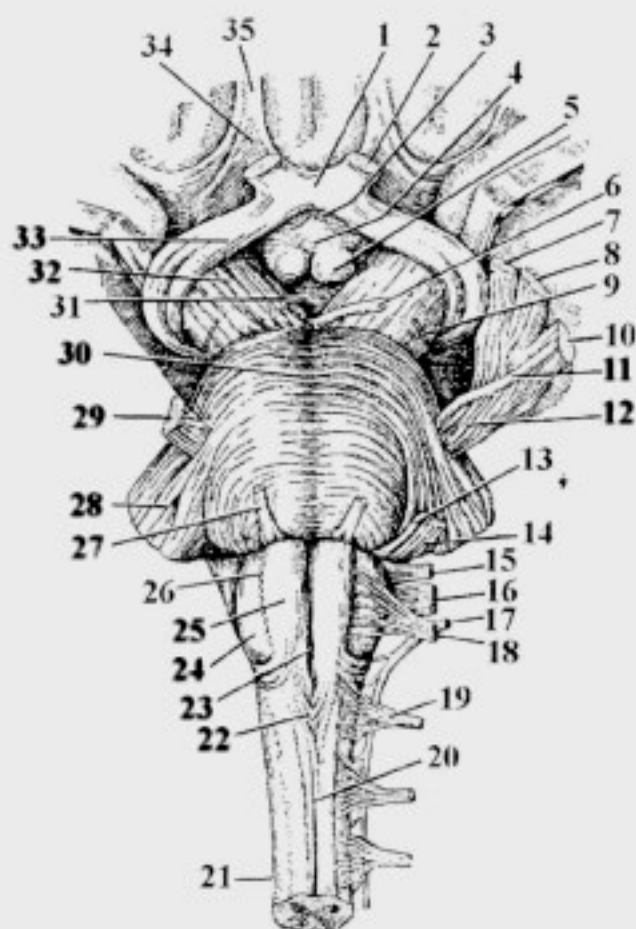


Рис. 14. **Вентральная поверхность ствола головного мозга:**
 1 – chiasma opticum; 2 – n. opticus; 3 – infundibulum; 4 – tuber cinereum; 5 – corpus mamillare; 6 – n. oculomotorius; 7 – n. ophthalmicus; 8 – n. maxillaris; 9 – n. trochlearis; 10 – n. mandibularis; 11 – radix motorius n. trigemini; 12 – radix sensorius n. trigemini; 13 – n. facialis; 14 – n. vestibulocochlearis; 15 – n. glossopharyngeus; 16 – n. vagus; 17 – n. accessorius; 18 – n. hypoglossus; 19 – n. spinalis I; 20, 23 – fissura mediana anterior; 21 – medulla spinalis; 22 – decussatio pyramidum; 24 – oliva; 25 – pyramis; 26 – sulcus anterolateralis; 27 – n. abducens; 28 – pedunculus cerebellaris medius; 29 – n. trigeminus; 30 – pons (s. basilaris); 31 – fossa interpeduncularis; 32 – pedunculi cerebri; 33 – tr. opticus; 34 – trigonum olfactorium; 35 – tr. olfactorius

– в его пределах выделяют:

- а) треугольник подъязычного нерва, *trigonum n. hypoglossi*;
- б) треугольник блуждающего нерва, *trigonum n. vagi*.

Внутреннее строение

1. Серое вещество:

Серое вещество продолговатого мозга представлено четырьмя группами ядер:

1) тонкое и клиновидное ядра, *nucleus gracilis et nucleus cuneatus*, расположены в толще одноименных бугорков;

2) ядра оливы, аксоны которых образуют оливо-мозжечковый путь, *tr. olivocerebellaris*, и оливо-спинномозговую путь, *tr. olivospinalis*;

3) ядра ретикулярной формации, *nuclei formatio reticularis*, находятся дорсальнее ядер оливы;

– они являются вставочными нейронами сегментарного аппарата ствола мозга;

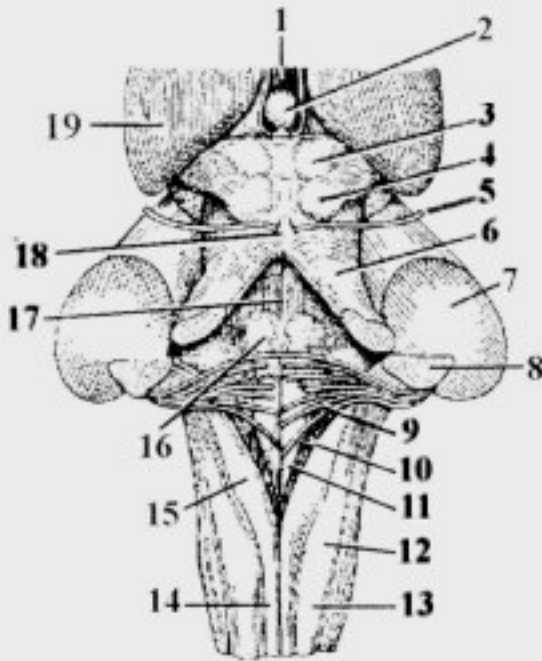


Рис. 15. Дорсальная поверхность ствола головного мозга (мозжечок удален):

1 – *ventriculus tertius*; 2 – *epiphysis* (отвернут); 3 – *colliculus superior*; 4 – *colliculus inferior*; 5 – *n. trochlearis*; 6 – *pedunculus cerebellaris superior*; 7 – *pedunculus cerebellaris medius*; 8 – *pedunculus cerebellaris inferior*; 9 – *striae medullares ventriculi quarti*; 10 – *trigonum n. vagi*; 11 – *trigonum n. hypoglossi*; 12 – *tuberculum cuneatum*; 13 – *fasciculus cuneatus*; 14 – *fasciculus gracilis*; 15 – *tuberculum gracile*; 16 – *colliculus facialis*; 17 – *s. medianus*; 18 – *frenulum veli medullaris superioris*; 19 – *thalamus*

– более крупные из них формируют дыхательный и сосудодвигательный центры;

4) ядра IX–XII пар черепных нервов.

Черепные нервы продолговатого мозга

Подъязычный нерв, *n. hypoglossus* (XII пара черепных нервов) – двигательный:

– двигательное ядро подъязычного нерва, *nucleus motorius n. hypoglossi*, (проецируется на *trigonum n. hypoglossi*).

Место выхода из мозга – передняя латеральная борозда, *s. anterolateralis*.

Место выхода из черепа – канал подъязычного нерва, *canalis nervi hypoglossi* (рис. 16).

Добавочный нерв, *n. accessorius* (XI пара черепных нервов) – двигательный:

– спинномозговое ядро, *nucleus spinalis* ($C_{1,6}$) – двигательное;

– краниальное ядро, *nucleus cranialis*, – двигательное.

Место выхода из мозга – задняя латеральная борозда, *s. posterolateralis*.

Место выхода из черепа – яремное отверстие, *for. jugulare*.

Блуждающий нерв, *n. vagus* (X пара черепных нервов) – смешанный:

– двойное ядро, *nucleus ambiguus*, – двигательное;

– ядро одиночного пути, *nucleus tractus solitarii*, – чувствительное;

– досальное ядро блуждающего нерва, *nucleus dorsalis n. vagi*, – парасимпатическое (проецируется на *trigonum n. vagi*).

Место выхода из мозга – задняя латеральная борозда, *s. posterolateralis*.

Место выхода из черепа – яремное отверстие, *for. jugulare*.

Языкоглоточный нерв, *n. glossopharyngeus* (IX пара черепных нервов) – смешанный:

– двойное ядро, *nucleus ambiguus*, – двигательное;

– ядро одиночного пути, *nucleus tractus solitarii*, – чувствительное;

– нижнее слюноотделительное ядро, *nucleus salivatorius inferior*, – парасимпатическое.

Место выхода из мозга – задняя латеральная борозда, *s. posterolateralis*.

Место выхода из черепа – яремное отверстие, *for. jugulare*.

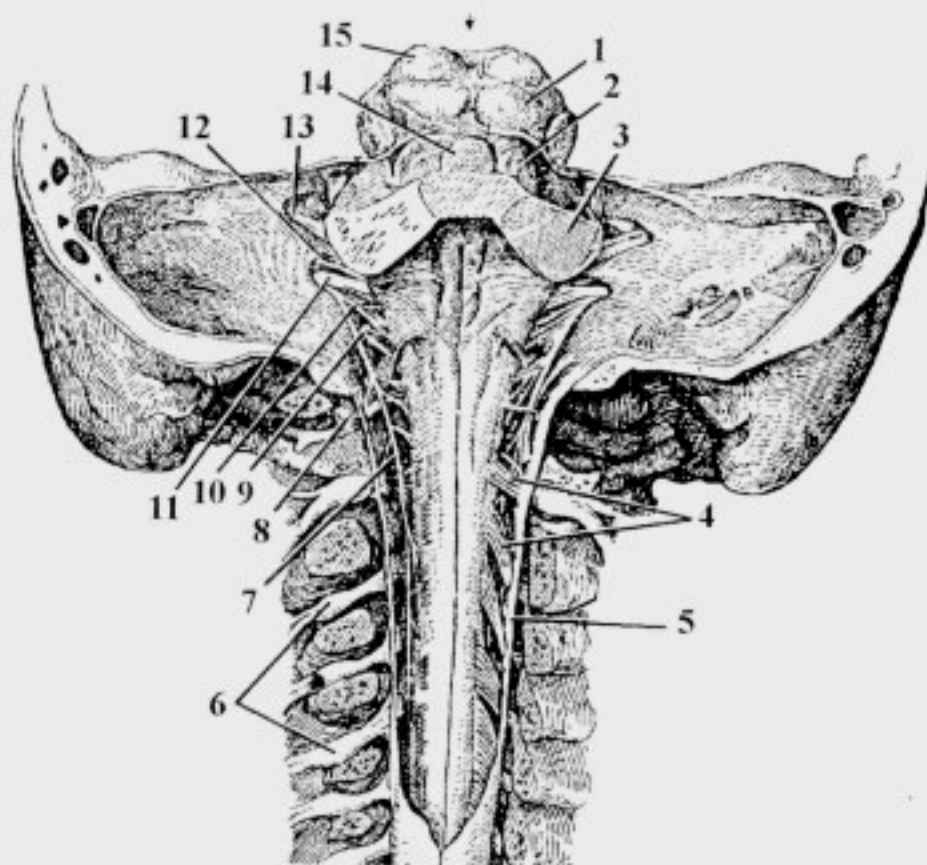


Рис. 16. Средний, ромбовидный и спинной мозг. Места выхода черепных и спинномозговых нервов. Вид сверху:

1 – colliculus inferior; 2 – pedunculus cerebellaris superior; 3 – pedunculus cerebellaris medius; 4 – radix posterior n. spinalis; 5 – dura mater spinalis; 6 – ganglion sensorium n. spinalis; 7 – radix spinalis n. accessorii; 8 – a. vertebralis; 9 – n. hypoglossus; 10 – radix cranialis n. accessorii; 11 – n. vagus; 12 – n. glossopharyngeus; 13 – n. vestibulocochlearis; 14 – velum medullare superius; 15 – colliculus superior

ПРИМЕЧАНИЕ:

– спинномозговые корешки, *radices spinales*, (C_{1-6}) добавочного нерва, *n. accessorius*, объединяются в один ствол, поднимающийся вдоль спинного мозга между передними и задними корешками спинномозговых нервов; войдя через *for. magnum* в полость черепа они соединяются с краниальными корешками, *radices craniales*, этого нерва (см. рис. 16), а затем выходят через *for. jugulare*;

– отчетливо разграничить корешки IX, X и XI пар черепных нервов можно только после их выхода из яремного отверстия, где эти нервы представлены отдельными стволами.

2. Белое вещество:

Белое вещество продолговатого мозга представлено восходящими (афферентными, чувствительными) и нисходящими (эфферентными, двигательными) волокнами:

а) афферентные проводящие пути:

– **передний спинно-мозжечковый путь** (пучок Говерса), *tr. spinocerebellaris anterior*, продолжается из спинного мозга; он проводит импульсы бессознательной проприоцептивной чувствительности от туловища и конечностей своей (10%) и противоположной (90%) сторон (рис. 17);

– **задний спинно-мозжечковый путь** (пучок Флексига), *tr. spinocerebellaris posterior*, в составе нижней ножки входит в мозжечок;

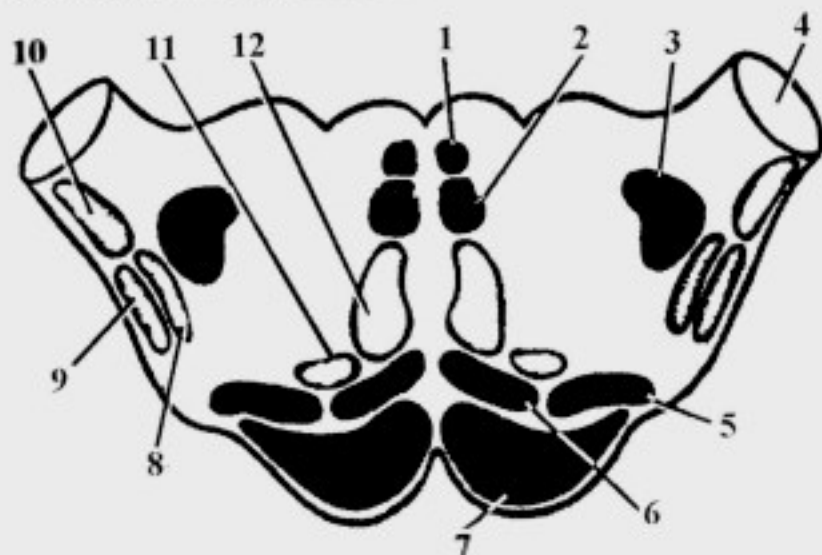


Рис. 17. Топография проводящих путей на разрезе продолговатого мозга: 1 – fasciculus longitudinalis medialis; 2 – tr. tectospinalis; 3 – tr. rubrospinalis; 4 – pedunculus cerebellaris inferior; 5 – tr. vestibulospinalis; 6 – tr. reticulospinalis; 7 – tr. corticospinalis; 8 – tr. spinothalamicus; 9 – tr. spinocerebellaris anterior; 10 – tr. spinocerebellaris posterior; 11 – tr. spinoreticularis; 12 – tr. bulbothalamicus

он проводит импульсы бессознательной проприоцептивной чувствительности от туловища и конечностей своей стороны;

– **спинно-таламический путь**, *tr. spinothalamicus*, образуется при соединении переднего и бокового спинно-таламических трактов, *tr. spinothalamicus lateralis et anterior*, несет импульсы болевой, температурной и тактильной чувствительности от противоположной стороны;

– на уровне ствола головного мозга, после слияния указанных трактов, *tr. spinothalamicus* получает второе название – спинномозговая петля, *lemniscus spinalis*;

– **бульбарно-таламический путь**, *tr. bulbothalamicus*, образован аксонами *nucleus gracilis et nucleus cuneatus*, которые проводят импульсы сознательной проприоцептивной чувствительности;

– большая часть этих волокон (80%) направляется вентрально и переходит на противоположную сторону, образуя медиальную петлю, *lemniscus medialis* (внутренние дугообразные волокна, *fibrae arcuatae internae*);

– меньшая часть аксонов (20%) *nuclei gracilis et cuneatus* входит в мозжечок в составе нижних ножек, составляя **бульбарно-мозжечковый путь**, *tr. bulbo cerebellaris* (наружные дугообразные волокна, *fibrae arcuatae externae*);

б) эфферентные проводящие пути представлены волокнами, начинающимися от нейронов двигательных ядер головного мозга:

– **корково-спинномозговой путь**, *tr. corticospinalis*, составляет основную массу пирамид:

– он начинается от коры головного мозга;

– в нижней части продолговатого мозга большинство его волокон (80%) переходит на противоположную сторону и направляется в боковой канатик спинного мозга под названием латеральный корково-спинномозговой путь, *tr. corticospinalis lateralis*;

– остальные волокна проходят в переднем канатике спинного мозга своей стороны, образуя передний корково-спинномозговой тракт, *tr. corticospinalis anterior*;

– он обеспечивает сознательные (произвольные) движения мышц туловища, конечностей и, частично, шеи, а также тормозящее воздействие на сегментарный аппарат спинного мозга;

– **корково-ядерный путь**, *tr. corticonuclearis*, также проходит в составе пирамид; он начинается от коры головного мозга, заканчиваясь на нейронах ДЯЧН; обеспечивает произвольные движения мышц головы и, частично, шеи;

– **медиальный продольный пучок**, *fasciculus longitudinalis medialis*, формируется в среднем мозге; отвечает за сочетанный поворот головы и глаз;

– **крыше-спинномозговой путь**, *tr. tectospinalis*, также формируется в среднем мозге; он обеспечивает ответные реакции на неожиданные раздражения (защитные реакции);

– **красноядерно-спинномозговой путь**, *tr. rubrospinalis*, начинается в среднем мозге; он обеспечивает бессознательные автоматические движения и поддержание тонуса мышц;

– **ретикулярно-спинномозговой и спинно-ретикулярный пути**, *tr. reticulospinalis et tr. spinoreticularis*, обеспечивают поддержание тонуса мускулатуры и дифференцировку импульсов, проходящих по другим трактам;

– **преддверно-спинномозговой и оливо-спинномозговой пути**, *tr. vestibulospinalis et tr. olivospinalis*, обеспечивают регуляцию тонуса мышц в ответ на изменение положения тела в пространстве (при вестибулярных нагрузках).

МОСТ

Внешнее строение

1. Образования вентральной поверхности:

– базиллярная борозда, *s. basilaris*, – в ней проходит одноименная артерия;

– горизонтальная борозда, *s. horizontalis*, является границей между мостом и продолговатым мозгом;

– средние ножки мозжечка, *pedunculi cerebellares medii*, соединяют мост и мозжечок.

2. Образования дорсальной поверхности:

– мост образует верхний угол ромбовидной ямки, *fossa rhomboidea*, которая является дном четвертого желудочка (основные образования ромбовидной ямки смотри ниже).

Внутреннее строение

На поперечном разрезе можно выделить:

– вентральную часть, *pars ventralis*, (базиллярную часть, *pars basilaris*);

– трапециевидное тело, *corpus trapezoideum*;

– дорсальную часть, *pars dorsalis* (покрышку моста, *tegmentum pontis*).

1. Серое вещество:

1) собственные ядра моста, *nuclei proprii pontis*;

2) ядра ретикулярной формации, *nuclei formatio reticularis*;

3) переднее и заднее ядра трапециевидного тела, *nuclei anterior et posterior corporis trapezoides*;

4) ядра V–VIII пар черепных нервов.

Черепные нервы моста

Преддверно-улитковый нерв, *n. vestibulocochlearis* (VIII пара черепных нервов) – чувствительный:

– слуховые ядра: заднее и переднее улитковые ядра, *nucleus cochlearis anterior et nucleus cochlearis posterior*;

– вестибулярные ядра: верхнее (Бехтерева), нижнее (Роллера), латеральное (Дейтерса) и медиальное (Швальбе), *nuclei vestibulares superior, inferior, lateralis et medialis*, располагаются в области латерального угла ромбовидной ямки, *fossa rhomboidea*, в пределах вестибулярно-слухового поля, *area vestibulocochlearis*.

Место выхода из мозга – мосто-мозжечковый угол, *angulus pontocerebellaris*.

Место выхода из черепа – внутреннее слуховое отверстие, *porus acusticus internus*.

Лицевой нерв, *n. facialis* (VII пара черепных нервов) – смешанный:

– двигательное ядро лицевого нерва, *nucleus motorius n. facialis*, (его аксоны огибают двигательное ядро отводящего нерва):

– ядро одиночного пути, *nucleus tractus solitarii*, – чувствительное;

– верхнее слюноотделительное ядро, *nucleus salivatorius superior*, – парасимпатическое;

– слезное ядро, *nucleus lacrimalis*, – парасимпатическое;

Место выхода из мозга – мосто-мозжечковый угол, *angulus pontocerebellaris*.

Место выхода из черепа – шилососцевидное отверстие, *for. stylomastoideum*.

Отводящий нерв, *n. abducens* (VI пара черепных нервов) – двигательный:

– двигательное ядро отводящего нерва, *nucleus motorius n. abducentis*, (проецируется на *colliculus facialis*: окружено дугообразными волокнами двигательного ядра лицевого нерва).

Место выхода из мозга – между мостом и пирамидой.

Место выхода из черепа – верхняя глазничная щель, *fissura orbitalis superior*.

Тройничный нерв, *n. trigeminus* (V пара черепных нервов) – смешанный:

– спинномозговое ядро, *nucleus spinalis*, (C_{1-4}) – чувствительное;

– мостовое ядро, *nucleus pontinus*, – чувствительное;

– среднемозговое ядро, *nucleus mesencephalicus*, – чувствительное;

– двигательное ядро тройничного нерва, *nucleus motorius n. trigemini*.

Место выхода из мозга – переход моста в среднюю ножку мозжечка.

Место выхода из черепа:

– **глазной нерв**, *n. ophthalmicus*, – верхняя глазничная щель, *fissura orbitalis superior*;

– **верхнечелюстной нерв**, *n. maxillaris*, – круглое отверстие, *for. rotundum*;

– **нижнечелюстной нерв**, *n. mandibularis*, – овальное отверстие, *for. ovale*.

2. Белое вещество:

1) в *pars basilaris* проходят:

– **корково-спинномозговой путь**, *tr. corticospinalis*, идет в пирамиду продолговатого мозга, а затем – к клеткам ДЯПРСМ, обеспечивая произвольные движения шеи, туловища и конечностей (рис. 18);

– **корково-ядерный путь**, *tr. corticonuclearis*, идет к клеткам ДЯЧН и обеспечивает произвольные движения мышц головы и, частично, шеи;

– **корково-мостовой путь**, *tr. corticopontinus*, направляется к собственным ядрам моста, *nuclei proprii pontis*; аксоны нейронов этих ядер переходят на противоположную сторону, образуют мостомозжечковый тракт, *tr. pontocerebellaris*, который в составе средних ножек достигает коры полушарий мозжечка;

– *tr. corticospinalis*, *tr. corticonuclearis*, *tr. corticopontinus* образуют продольные волокна, *fibrae longitudinales*;

– *tr. pontocerebellaris* образует поперечные волокна, *fibrae transversae*.

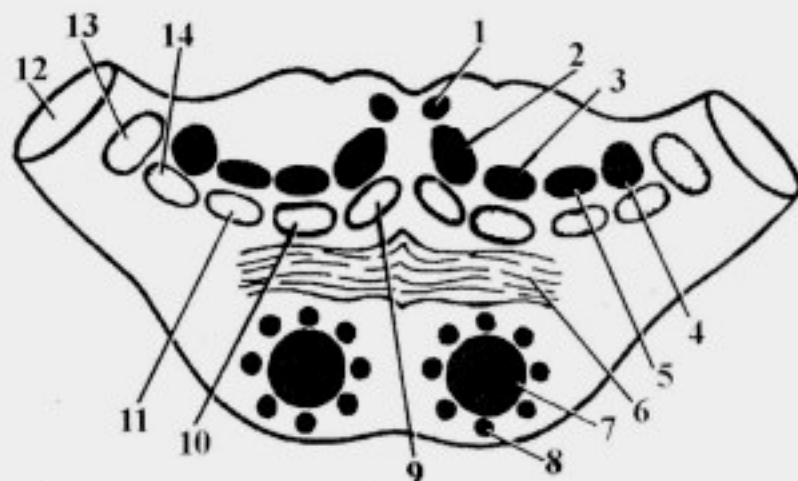


Рис. 18. Топография проводящих путей на разрезе моста:

1 – fasciculus longitudinalis medialis; 2 – *tr. tectospinalis*; 3 – *tr. reticulospinalis*; 4 – *tr. rubrospinalis*; 5 – *tr. vestibulospinalis*; 6 – corpus trapezoideum; 7 – *tr. corticospinalis*; 8 – *tr. corticopontinus*; 9 – *tr. bulbothalamicus*; 10 – *tr. nucleothalamicus*; 11 – *tr. spinothalamicus*; 12 – pedunculus cerebellaris medius; 13 – lemniscus lateralis; 14 – *tr. spinocerebellaris anterior*

2) в *tegmentum* проходят:

а) восходящие пути:

– **бульбарно-таламический путь**, *tr. bulbothalamicus*, (медиальная петля, *lemniscus medialis*) формируется в продолговатом мозге от клеток *nucleus gracilis et nucleus cuneatus* противоположной стороны; он несет импульсы сознательной проприоцептивной и тактильной чувствительности от области туловища и конечностей;

– **спинно-таламический путь**, *tr. spinothalamicus* (спинномозговая петля, *lemniscus spinalis*), несет импульсы болевой, температурной и тактильной чувствительности от противоположной стороны туловища и конечностей;

– **ядерно-таламический путь**, *tr. nucleothalamicus* (тройничная петля, *lemniscus trigeminalis*), несет импульсы общей чувствительности (болевой, температурной, тактильной и сознательной проприоцептивной) от области головы и, частично, шеи:

– от рецепторов кожи и мышц головы по ветвям тройничного нерва импульсы поступают к тройничному узлу (ганглию);

– тракт начинает формироваться от спинномозгового ядра тройничного нерва;

– в мосту тракт дополняется аксонами мостового ядра, а в среднем – среднемозгового;

– в составе этого пути проходят аксоны от ядра одиночного пути X, IX и VII пар черепных нервов (интероцептивная чувствительность);

– **передний спинно-мозжечковый путь**, *tr. spinocerebellaris anterior*, (пучок Говерса) формируется в спинном мозге; он обеспечивает бессознательную проприоцептивную чувствительность частично от своей, частично – от противоположной сторон;

– **слуховой путь**, *tr. acusticus* (латеральная петля, *lemniscus lateralis*) формируется в мосту:

– от рецепторов Кортиева органа импульсы направляются к улитковому узлу (ганглию), *ganglion cochleare*, преддверно-улиткового нерва;

– аксоны *ganglion cochleare* формируют *pars cochlearis nervi vestibulocochlearis* и направляются к *nucleus cochlearis anterior et nucleus cochlearis posterior* моста;

– аксоны последних следуют к ядрам трапецевидного тела: от *nucleus cochlearis posterior* они выходят на дорсальную поверхность моста, образуя мозговые (слуховые) полоски четвертого желудочка, *striae medullares (acustici) ventriculi quarti*, которые погружаются в *s. medianus* (см. рис. 15, 20), проходят в составе трапецевидного тела к *nucleus posterior corporis trapezoidei* противоположной стороны; аксоны *nucleus cochlearis*

anterior направляются к *nucleus anterior corporis trapezoidei* противоположной стороны, составляя основу трапециевидного тела;

– аксоны ядер трапециевидного тела формируют *lemniscus lateralis*;

– по ходу латеральной петли в пределах моста имеются *nuclei lemnisci laterales*, в которых прерывается часть волокон улитковых ядер, проходящих транзитом через ядра трапециевидного тела;

б) нисходящие пути:

– **медиальный продольный пучок**, *fasciculus longitudinalis medialis*, формируется в среднем мозге и отвечает за сочетанный поворот головы и глаз;

– **крыше-спинномозговой путь**, *tr. tectospinalis*, также формируется в среднем мозге; он обеспечивает ответные реакции на неожиданные раздражители (защитные реакции);

– **красноядерно-спинномозговой путь**, *tr. rubrospinalis*, начинается в среднем мозге и обеспечивает бессознательные автоматические движения и поддержание тонуса мышц;

– **преддверно-спинномозговой путь**, *tr. vestibulospinalis*, формируется, главным образом, аксонами *nucleus vestibularis lateralis* и *nucleus vestibularis inferior* VIII пары черепных нервов; он обеспечивает поддержание равновесия;

– **ретикулярно-спинномозговой путь**, *tr. reticulospinalis*, начинается от клеток ретикулярной формации промежуточного и среднего мозга, дополняясь аксонами соответствующих ядер моста.

МОЗЖЕЧОК

Внешнее строение

– полушария, *hemispheria*;

– горизонтальная борозда, *s. horizontalis*, разделяет верхнюю и нижнюю поверхности полушарий (рис. 19);

– червь, *vermis*: верхний червь, *vermis superior*, и нижний червь, *vermis inferior*;

– пластиночки, *lamellae* (извилины, *gyri*), объединяются в пластины, *laminae*, которые получили название – листки мозжечка, *folia cerebelli*; последние группируются в дольки, *lobuli*.

Поверхности мозжечка:

– верхняя поверхность мозжечка, *facies superior cerebelli*, прилежит к затылочным долям головного мозга;

– нижняя поверхность мозжечка, *facies inferior cerebelli*, прилежит к затылочной кости;

– долинка мозжечка, *vallecula cerebelli*, – продольное углубление на нижней поверхности.

Дольки полушарий:

- четырехугольная долька, *lobulus quadrangularis*;
- верхняя полулунная долька, *lobulus semilunaris superior*;
- нижняя полулунная долька, *lobulus semilunaris inferior*;
- тонкая долька, *lobulus gracilis*;
- двубрюшная долька, *lobulus biventer*;
- миндалина мозжечка, *tonsilla cerebelli*;
- клочок, *flocculus*.

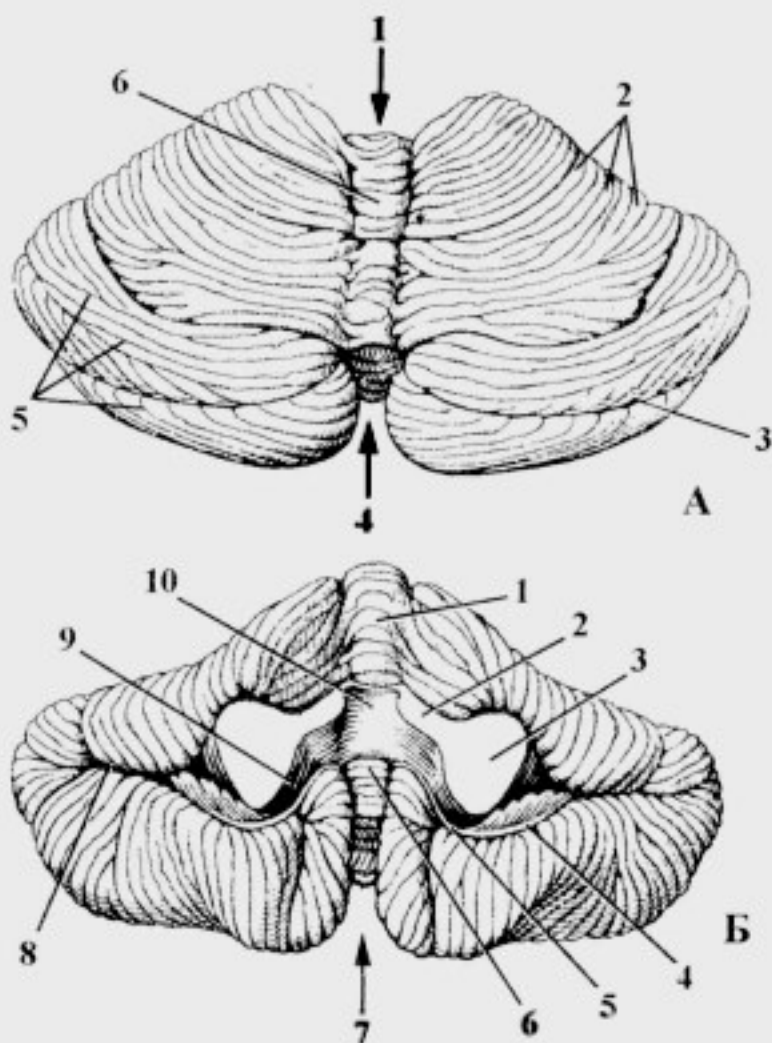


Рис. 19. Мозжечок:

А – верхняя поверхность: 1 – incisura cerebelli anterior; 2 – laminae cerebelli; 3 – sulcus horizontalis; 4 – incisura cerebelli posterior; 5 – sulci cerebelli; 6 – vermis superior;

Б – нижняя поверхность: 1 – vermis inferior; 2 – pedunculus cerebellaris superior; 3 – pedunculus cerebellaris medius; 4 – flocculus; 5 – pedunculus flocculi; 6 – nodulus; 7 – vallecule cerebelli; 8 – sulcus horizontalis; 9 – tela choroidea ventriculi quarti; 10 – velum medullare superius

Дольки червя:

- язычок, *lingula*: центральная долька, *lobulus centralis*; горка, *monticulus*, состоящая из вершины, *culmen*, и ската, *declive*;
- листок червя, *folium cerebelli*;
- бугор червя, *tuber vermis*;
- пирамида червя, *pyramis vermis*;
- язычок червя, *uvula vermis*;
- узелок, *nodulus*.

По развитию в мозжечке выделяют:

- древний мозжечок, *paleocerebellum*: клочок, *flocculus*, и узелок, *nodulus*;
- старый мозжечок, *archicerebellum*: червь, за исключением узелка;
- новый мозжечок, *neocerebellum*, – полушария мозжечка.

Внутреннее строение

1. Серое вещество:

Кора мозжечка, *cortex cerebelli*, включает три слоя: наружный – молекулярный, средний – ганглионарный (клетки Пуркинье), внутренний – зернистый.

В толще белого вещества располагаются ядра мозжечка:

- ядро покрывки, *nucleus fastigii*;
- шаровидное ядро, *nucleus globosus*;
- пробковидное ядро, *nucleus emboliformis*;
- зубчатое ядро, *nucleus dentatus*.

2. Белое вещество:

– белое вещество мозжечка составляет мозговое тело, *corpus medullare*, от которого к поверхности тянутся отростки, проникающие в дольки и пластинки мозжечка;

– белое вещество мозжечка на разрезе окаймлено серым веществом (корой) и напоминает по внешней форме дерево; с этой особенностью связано образное название "дерево жизни мозжечка", *arbor vitae cerebelli*;

– белое вещество содержит афферентные и эфферентные волокна, которые связывают мозжечок со спинным мозгом и различными отделами ствола мозга и большим мозгом;

– белое вещество образует ножки мозжечка (рис. 20):

1) **нижние ножки мозжечка**, *pedunculi cerebellares inferiores*, связывают его с продолговатым мозгом; они содержат:

– **задний спинно-мозжечковый путь**, *tr. spinocerebellaris posterior*, образован аксонами клеток *nucleus thoracicus* своей стороны, которые

заканчиваются в коре нижней части червя; он проводит импульсы бессознательной проприоцептивной чувствительности;

– **бульбарно-мозжечковый путь**, *tr. bulbocerebellaris*, образован частью аксонов клеток *nucleus gracilis et nucleus cuneatus*, которые заканчиваются в коре средней части червя мозжечка; он обеспечивает согласование импульсов сознательной и бессознательной проприоцептивной чувствительности;

– **оливо-мозжечковый путь**, *tr. olivocerebellaris*, и мозжечково-оливный путь, *tr. cerebelloolivaris*, обеспечивают двустороннюю связь оливы и коры противоположного полушария мозжечка при поддержании равновесия;

– **преддверно-мозжечковый путь**, *tr. vestibulocerebellaris*, и мозжечково-преддверный путь, *tr. cerebellovestibularis*, обеспечивают согласование деятельности мозжечка и вестибулярных ядер при поддержании равновесия;

– **ядерно-мозжечковый путь**, *tr. nucleocerebellaris*, образован аксонами чувствительных ядер черепных нервов (X, IX, VII и V пар), которые заканчиваются в средней части коры червя мозжечка;

– **мозжечково-ретикулярный путь**, *tr. cerebelloreticularis*, образован аксонами *nuclei fastigii, emboliformis et globosus*, которые заканчиваются на клетках ретикулярной формации продолговатого и спинного мозга, аксоны которых образуют ретикулярно-спинномозговой путь;

2) **средние ножки мозжечка**, *pedunculi cerebellares medii*, связывают его с мостом; они содержат:

– **мосто-мозжечковый путь**, *tr. pontocerebellaris*, образован аксонами собственных ядер моста, которые заканчиваются в коре полушарий мозжечка противоположной стороны;

3) **верхние ножки мозжечка**, *pedunculi cerebellares superiores*, связывают его со средним мозгом; они содержат:

– **передний спинно-мозжечковый путь**, *tr. spinocerebellaris anterior*, образован аксонами *nucleus intermediomedialis* частично – своей, частично – противоположной сторон (образуют верхний мозговой парус, *velum medulare superior*), которые заканчиваются в коре верхней части червя мозжечка;

– **зубчато-красноядерный путь**, *tr. dentatorubralis*, образован аксонами *nucleus dentatus*, которые совершают перекрест на уровне нижних холмиков среднего мозга (перекрест Вернекинга) и заканчиваются в красном ядре среднего мозга, обеспечивая “поправочную” деятельность при выполнении сложных произвольных движений;

– зубчато-таламический путь, *tr. dentatohalamicus*, образован аксонами клеток *nucleus dentatus*, которые заканчиваются на нейронах центральных ядер таламуса.

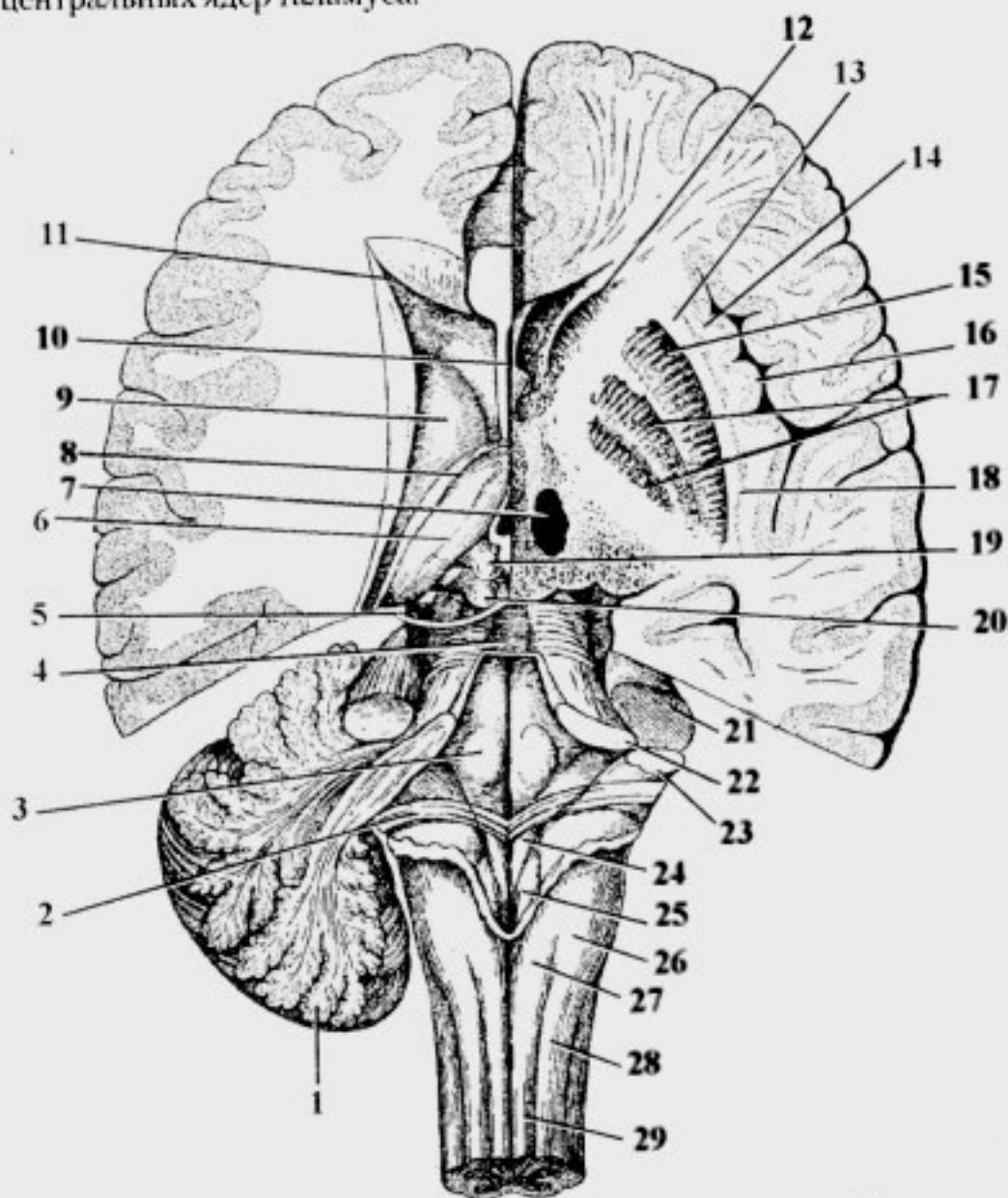


Рис. 20. Дорсальная поверхность ствола головного мозга. Горизонтальный разрез конечного мозга на уровне базальных ядер:

1 – cerebellum; 2 – striae acustici; 3 – colliculus facialis; 4 – velum medullare superius; 5 – n. trochlearis; 6 – thalamus; 7 – nucleus ruber; 8 – stria terminalis; 9 – corpus nuclei caudati; 10 – septum pellucidum; 11 – cornu anterius ventriculi lateralis; 12 – caput nuclei caudati; 13 – capsula externa; 14 – capsula extrema; 15 – putamen; 16 – incula; 17 – globus pallidus; 18 – claustrum; 19 – colliculus superior; 20 – colliculus inferior; 21 – pedunculus cerebellaris medius; 22 – pedunculus cerebellaris superior; 23 – pedunculus cerebellaris inferior; 24 – trigonum nervi hypoglossi; 25 – trigonum nervi vagi; 26 – tuberculum cuneatum; 27 – tuberculum gracile; 28 – fasciculus cuneatus; 29 – fasciculus gracilis

Таким образом, мозжечок участвует в координации работы различных групп мышц (сгибателей и разгибателей), способствует преодолению инерции покоя и инерции движения (быстрое чередование пронации и супинации вытянутых вперед кистей), обеспечивает точность выполнения тонких движений и др. Повреждения структур мозжечка проявляются такими симптомами как мозжечковая атаксия (пьяная походка), интенционное дрожание при выполнении тонких движений и нарушение координации движений.

IV желудочек

IV желудочек, *ventriculus quartus*, является полостью ромбовидного мозга. Он представляет собой продолжение центрального канала спинного мозга. В нем выделяют: *

1. Дно IV желудочка представлено ромбовидной ямкой, *fossa rhomboidea*; ее ограничивают с латеральных сторон (см. рис. 15, 20):

- верхние ножки мозжечка, *pedunculi cerebellares superiores*, идущие из среднего мозга (окаймляют верхний угол *fossa rhomboidea*);
- нижние ножки мозжечка, *pedunculi cerebellares inferiores*, идущие из продолговатого мозга (окаймляют нижний угол *fossa rhomboidea*);

На поверхности ромбовидной ямки видны:

– мозговые (слуховые) полоски IV желудочка, *stirae medullares (acustici) ventriculi quarti*;

- срединная борозда, *s. medianus*;
- пограничная борозда, *s. limitans*;
- медиальное возвышение, *eminentia medialis*, (проекция двигательных ядер черепных нервов) ограничено *s. medianus et s. limitans*;
- бугорок лицевого нерва, *colliculus facialis*, (проекция двигательного ядра отводящего нерва, которое огибают волокна двигательного ядра лицевого нерва);

- треугольник подъязычного нерва, *trigonum n. hypoglossi*;
- треугольник блуждающего нерва, *trigonum n. vagi*;
- преддверно-улитковое поле, *area vestibulocochlearis*, находится в латеральном углу ромбовидной ямки (проецируются ядра VIII пары черепных нервов).

Проекция ядер черепных нервов на дно ромбовидной ямки представлена на рис. 21.

2. Крышу IV желудочка, которую образуют:

- спереди – верхний мозговой парус, *velum medullare superius* (натянут между верхними ножками мозжечка);
- по середине – узелок червя, *nodulus* (рис. 22);
- сзади – нижний мозговой парус, *velum medullare inferius* (натянут

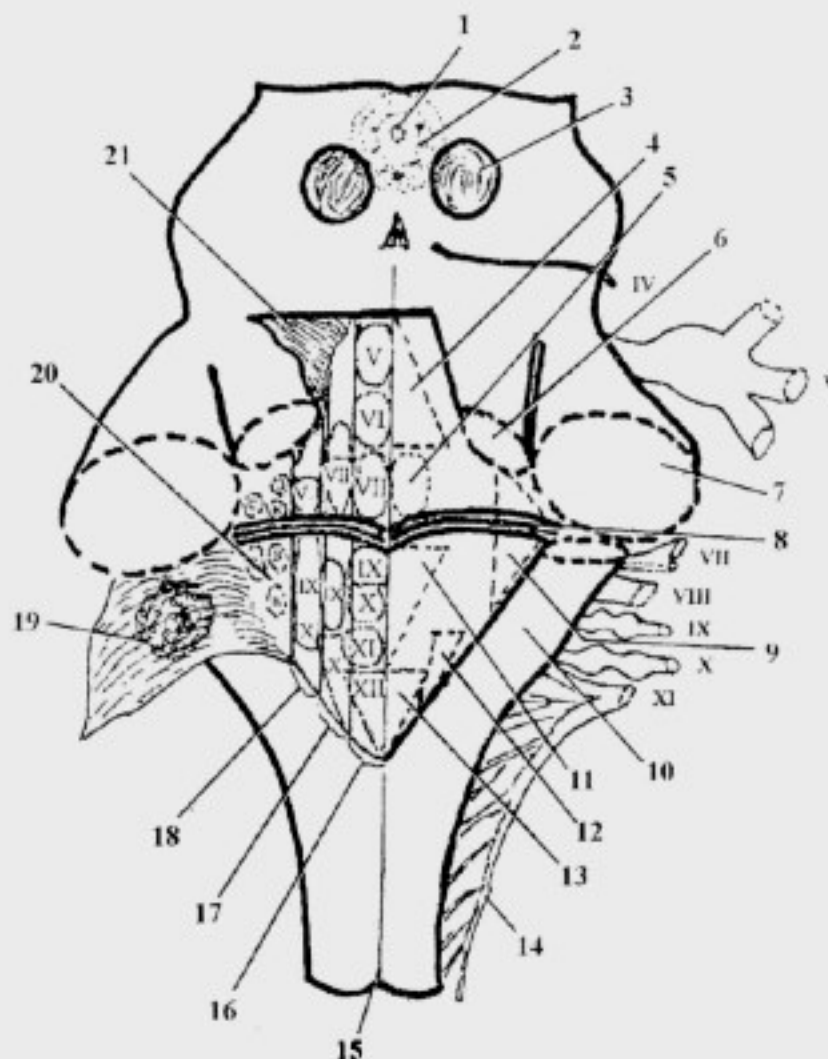


Рис. 21. Проекция ядер черепных нервов на ромбовидную ямку (схема): 1 – aqueductus cerebri; 2 – substantia grisea centralis; 3 – colliculus inferior; 4 – trigonum supracolliculare; 5 – colliculus facialis; 6 – pedunculus cerebellaris superior; 7 – pedunculus cerebellaris medius; 8 – striae medullares ventriculi quarti; 9 – area vestibulocochlearis; 10 – pedunculus cerebellaris inferior; 11 – trigonum subcolliculare; 12 – trigonum n. vagi; 13 – trigonum n. hypoglossi; 14 – radix spinalis n. accessorii; 15 – sulcus medianus posterior; 16 – eminentia medialis (проекция двигательных ядер); 17 – проекционная зона парасимпатических ядер; 18 – проекционная зона чувствительных ядер; 19 – tela choroidea ventriculi quarti (отвернута); 20 – слуховые и вестибулярные ядра; 21 – velum medulare superius (отвернут)

между узелком червя, ножкой клочка и клочком), а также сосудистая пластинка IV желудочка, *tela choroidea ventriculi quarti*.

В сосудистой пластинке IV желудочка расположены:

– боковая апертура (парная), *apertura lateralis* (отверстие Люшка);

– срединная апертура (непарная), *apertura mediana* (отверстие Можанди).

IV желудочек сообщается:

– с центральным каналом спинного мозга;

– с III желудочком через водопровод среднего мозга;

– с подпаутинным пространством головного мозга через отверстия

Люшка и Можанди.

Перешеек ромбовидного мозга

Перешеек ромбовидного мозга, *isthmus rhombencephali*, включает:

1) верхние ножки мозжечка, *pedunculi cerebellares superiores*;

2) верхний мозговой парус, *velum medullare superius*;

3) треугольник петли, *trigonum lemnisci*.

Треугольник петли, *trigonum lemnisci*, ограничен:

– латеральной бороздой ножки мозга;

– ручками нижних холмиков;

– латеральным краем верхней ножки мозжечка.

В проекции *trigonum lemnisci* в толще ножек мозга проходят: спинномозговая, медиальная, тройничная и латеральная петли.

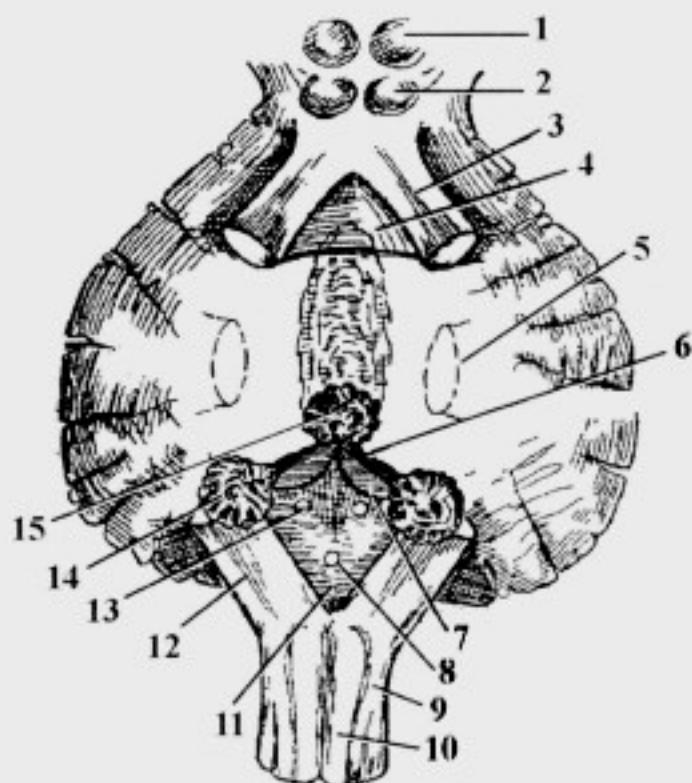


Рис. 22. Ножки мозжечка, крыша IV желудочка (схема):

1 – colliculus superior; 2 – colliculus inferior; 3 – pedunculus cerebellaris superior; 4 – velum medullare superius; 5 – pedunculus cerebellaris medius; 6 – pedunculus flocculi; 7 – velum medullare inferius; 8 – apertura mediana ventriculi quarti; 9 – fasciculus cuneatus; 10 – fasciculus gracilis; 11 – tela choroidea ventriculi quarti; 12 – pedunculus cerebellaris inferior; 13 – apertura lateralis ventriculi quarti; 14 – flocculus; 15 – nodulus

СРЕДНИЙ МОЗГ

Средний мозг, *mesencephalon*, включает:

I. Ножки мозга, *pedunculi cerebri*.

II. Пластинку крыши (четверохолмие), *lamina tecti*.

III. Полостью среднего мозга является водопровод мозга (Сильвиев), *aqueductus cerebri*.

Внешнее строение

1. Образования вентральной поверхности:

- ножки мозга, *pedunculi cerebri* (см. рис. 14);
- межножковая ямка, *fossa interpeduncularis*;
- борозда глазодвигательного нерва, *s. oculomotorius*;
- заднее продырявленное вещество, *substantia perforata posterior*, расположено в *fossa interpeduncularis* (см. рис. 26).

2. Образования дорсальной поверхности:

- пластинка крыши среднего мозга, *lamina tecti*;
- а) верхние холмики, *colliculi superiores* (см. рис. 13, 15);
- б) нижние холмики, *colliculi inferiores*;
- в) ручки верхних холмиков, *brachia colliculi superiores*, (связаны с латеральными коленчатыми телами);
- г) ручки нижних холмиков, *brachia colliculi inferiores*, (связаны с медиальными коленчатыми телами);
- уздечка верхнего мозгового паруса, *frenulum veli medullaris superioris*.

Colliculi superiores состоят из нескольких слоев и представляют собой интеграционный центр среднего мозга, также являясь одним из подкорковых центров зрения, обоняния и тактильной чувствительности; *colliculi inferiores* являются подкорковыми центрами слуха.

От подкорковых центров верхних и нижних холмиков импульсы поступают в верхние холмики – в интеграционный центр среднего мозга; от него берут начало *tr. tectospinalis et tectonuclearis*, которые обеспечивают ответные реакции на неожиданные раздражители (защитные реакции).

Внутреннее строение

1. Серое вещество:

- черное вещество (Земмеринга), *substantia nigra*, (рис. 23);
- красное ядро, *nucleus ruber*, (содержит железо); на его нейронах заканчиваются волокна зубчато-красноядерного и стриарно-

красноядерного путей, *tr. dentatorubralis et tr. striorubralis*; начинается красноядерно-спинномозговой путь, *tr. rubrospinalis*;

– центральное серое вещество, *substantia grisea centralis*, (расположено вокруг *aqueductus mesencephali*) содержит:

1) среднемозговое ядро тройничного нерва, *nucleus mesencephalicus n. trigemini*;

2) ядра III и IV пар черепных нервов;

3) ядра ретикулярной формации: промежуточное ядро, *nucleus interstitialis* (Кахаля), и ядро задней спайки, *nucleus commissurae posterior* (Даркшевича); они являются центрами координации сочетанной функции мышц глазного яблока (III, IV, VI пар черепных нервов), вестибулярных ядер моста (VIII пара) и мышц шеи (XI пара).

Аксоны клеток ядер Кахаля и Даркшевича направляются в спинной мозг, участвуя в формировании медиального продольного пучка, *fasciculus longitudinalis medialis*.

В ножках мозга выделяют:

– основание ножек мозга, *pars basillaris*, расположено вентральнее от *substantia nigra*;

– покрывку, *tegmentum*, которая находится дорсальнее *substantia nigra*.

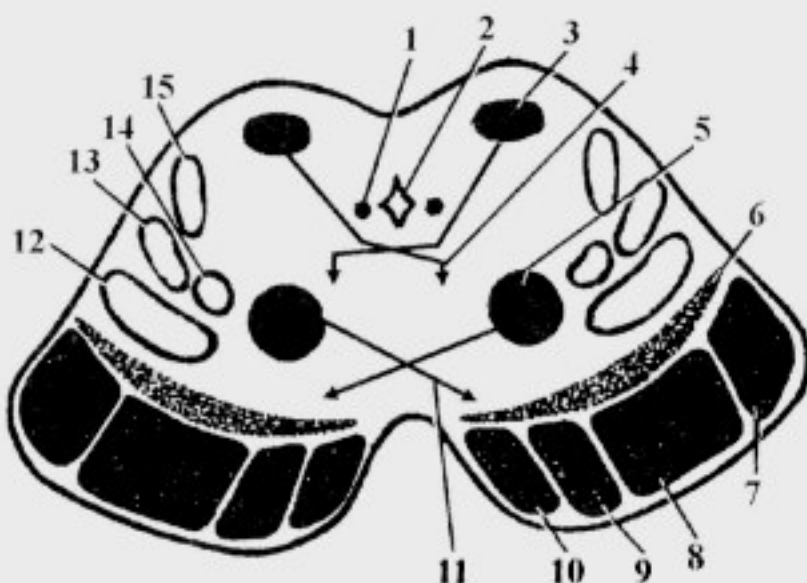


Рис. 23. Топография проводящих путей на разрезе среднего мозга:

1 – *fasciculus longitudinalis medialis*; 2 – *aqueductus cerebri*; 3 – *colliculus superior*; 4 – *tr. tectospinalis*; 5 – *nucleus ruber*; 6 – *substantia nigra*; 7 – *tr. occipitopontinus*; 8 – *tr. corticospinalis*; 9 – *tr. corticonuclearis*; 10 – *tr. frontopontinus*; 11 – *tr. rubrospinalis*; 12 – *tr. bulbothalamicus*; 13 – *tr. spinothalamicus*; 14 – *tr. nucleothalamicus*; 15 – *tr. acusticus (lemniscus lateralis)*

Черепные нервы среднего мозга

Глазодвигательный нерв, *n. oculomotorius* (III пара черепных нервов) – смешанный, имеет:

– ядро глазодвигательного нерва, *nucleus n. oculomotorii*, – двигательное;

– центральное непарное ядро, *nucleus centralis impar*, (Перлиа) – конвергенционное, двигательное;

– добавочные ядра глазодвигательного нерва, *nuclei accessorii n. oculomotorii*, (Якубовича) – парасимпатические;

Место выхода из мозга – межножковая ямка, *fossa interpeduncularis*.

Место выхода из черепа – верхняя глазничная щель, *fissura orbitalis superior*.

Блоковый нерв, *n. trochlearis* (IV пара черепных нервов) – двигательный, имеет:

– ядро блокового нерва, *nucleus n. trochlearis*, – двигательное.

Место выхода из мозга – сбоку от уздечки верхнего мозгового паруса, *velum medullare superius* (блоковый нерв, *n. trochlearis*, – единственный нерв; который выходит из мозга на дорсальной поверхности).

Место выхода из черепа – верхняя глазничная щель, *fissura orbitalis superior*.

2. Белое вещество:

1) **основание ножек мозга, *pars basilaris (crus cerebri)*** содержит пирамидные эфферентные проводящие пути (рис. 23):

– **лобно-мостовой путь, *tr. frontopontinus***, начинается в коре лобной доли;

– **затылочно-височно-мостовой путь, *tr. occipitotemporopontinus***, начинается из соответствующих долей конечного мозга в виде затылочно-мостового и височно-мостового путей;

– **корково-спинномозговой путь, *tr. corticospinalis***, проходит в *pars basilaris pontis*, затем – в пирамиды продолговатого мозга и к ДЯПРСМ, обеспечивая произвольные движения шеи, туловища и конечностей; в области моста *tr. frontopontinus et tr. occipitotemporopontinus* сливаются, формируя единый корково-мостовой тракт, *tr. corticopontinus*, который направляется к *nuclei proprii pontis*;

– **корково-ядерный путь, *tr. corticonuclearis***, идет к ДЯЧН и обеспечивает произвольные движения мышц головы и, частично, шеи;

2) **покрышка среднего мозга, *tegmentum mesencephali***, содержит:

а) **восходящие пути:**

– **бульбарно-таламический путь, *tr. bulbothalamicus***, (медная петля, *lemniscus medialis*), формируется в продолговатом мозге от клеток *nucleus gracilis et nucleus cuneatus*; он несет импульсы сознательной проприоцептивной и тактильной чувствительности от области туловища и конечностей противоположной стороны;

– **спинно-таламический путь, *tr. spinothalamicus***, (спинномозговая петля, *lemniscus spinalis*), несет импульсы болевой, температурной и тактильной чувствительности от противоположной стороны туловища и конечностей;

– **ядерно-таламический путь, *tr. nucleothalamicus***, (тройничная петля, *lemniscus trigeminalis*), сформирован в продолговатом мозге аксонами чувствительных ядер черепных нервов, в среднем мозге он дополняется волокнами среднемозгового ядра тройничного нерва; несет импульсы всех видов общей чувствительности от области головы и, частично, шеи;

– **передний спинно-мозжечковый путь, *tr. spinocerebellaris anterior***, (пучок Говерса) формируется в спинном мозге и проводит импульсы бессознательной проприоцептивной чувствительности, частично от своей, частично – от противоположной сторон; он проходит только в самом каудальном отделе среднего мозга, направляясь в верхнюю ножку мозжечка;

– **слуховой путь, *tractus acusticus***, (латеральная петля, *lemniscus lateralis*), формируется в мосту; он несет импульсы от слуховых ядер противоположной стороны;

б) **нисходящие пути:**

– **медialный продольный пучок, *fasciculus longitudinalis medialis***, обеспечивает сочетанный поворот головы и глаз; он формируется от ядер Кахаля и Даркшевича, обеспечивая связь интеграционных ядер ретикулярной формации и двигательных ядер III, IV, VI и XI пар черепных нервов, а также вестибулярных ядер преддверно-улиткового нерва;

– **крыше-спинномозговой путь, *tr. tectospinalis***, формируется от *colliculi superiores* среднего мозга, образует дорсальный (фонтановидный) перекрест покрышки, *decussatio tegmenti dorsalis* (Мейнерта) и обеспечивает ответные реакции на неожиданные раздражения (защитные реакции);

– **красноядерно-спинномозговой путь, *tr. rubrospinalis***, (Монакова), начинается в среднем мозге от нейронов красных ядер; образует вентральный перекрест покрышки, *decussatio tegmenti ventralis*, (Фореля); он обеспечивает бессознательные автоматизированные движения и поддержание тонуса мышц;

– ретикулярно-спинномозговой путь, *tr. reticulospinalis*, начинается от клеток ретикулярной формации промежуточного мозга, дополняется аксонами соответствующих ядер среднего мозга.

ПРОМЕЖУТОЧНЫЙ МОЗГ

В состав промежуточного мозга, *diencephalon*, входят:

I. Таламический мозг, *thalamencephalon*.

II. Гипоталамус или подталамическая область, *hypothalamus*.

III. Полостью промежуточного мозга является III желудочек, *ventriculus tertius*.

Таламический мозг

Таламический мозг, *thalamencephalon*, включает три части:

1. Таламус (зрительный бугор), *thalamus*.

2. Эпиталамус (надталамическую область), *epithalamus*.

3. Метаталамус (заталамическую область), *metathalamus*.

1. Таламус, *thalamus*:

Внешнее строение таламуса:

– передний бугорок, *tuberculum anterius*;

– задний конец – подушка, *pulvinar*;

– терминальная полоска, *stria terminalis*, разделяет зрительный бугор, *thalamus*, и хвостатое ядро, *nucleus caudatus*, (см. рис. 20);

– мозговая полоска, *stria medullaris*, проходит на границе верхней и медиальной поверхностей зрительного бугра;

– подталамическая борозда, *s. hypothalamicus*, (пограничная борозда, *s. limitans*) проходит по нижнему краю таламуса; она является границей между *thalamencephalon et hypothalamus*;

– межталамическое сращение, *adhesio interthalamica*, соединяет зрительные бугры (см. рис. 13, 28);

– сосудистая пластинка, *tela choroidea*, прикрывает дорсальную поверхность таламуса (над ней располагается свод, *fornix*, относящийся к конечному мозгу).

Внутреннее строение таламуса

Таламус состоит, главным образом, из серого вещества – ядер:

1) передние ядра таламуса, *nuclei anteriores thalami* (рис. 24), являются подкорковым центром обоняния;

– часть аксонов клеток передних ядер таламуса направляются в лимбическую область коры полушарий большого мозга; часть – заканчивается на нейронах медиальных ядер таламуса;

– *nuclei anteriores thalami* имеют связи с сосочковыми телами посредством сосочково-таламического пучка, *fasciculus mamillo-thalamicus* (пучок Вик д'Азира); часть аксонов сосочковых тел направляется в верхние холмики среднего мозга, формируя сосочково-покрышечный пучок, *fasciculus mamillo-tegmentalis*;

2) вентролатеральные ядра таламуса, *nuclei ventrolaterales thalami*, являются подкорковым центром общей чувствительности – на них заканчиваются волокна спинномозговой петли, *lemniscus spinalis*; медиальной петли, *lemniscus medialis*; тройничной петли, *lemniscus trigeminalis*;

– большая часть аксонов вентролатеральных ядер (80%) направляется в заднюю центральную извилину, формируя таламокорковый тракт, *tr. thalamocorticalis*;

– меньшая часть (20%) – заканчивается в медиальных ядрах таламуса;

3) задние ядра таламуса, *nuclei posteriores thalami*, (ядра подушки, *pulvinar*) являются подкорковыми центрами зрения; в них заканчивается часть волокон *tr. opticus*; аксоны клеток задних ядер таламуса направляются к медиальным ядрам таламуса, в подталамическую и лимбическую области мозга;

4) срединные ядра, *nuclei mediani thalami*, являются подкорковыми центрами вестибулярных и слуховых функций;

– на клетках срединных ядер заканчивается часть волокон *lemniscus lateralis et tr. vestibulothalamicus*;

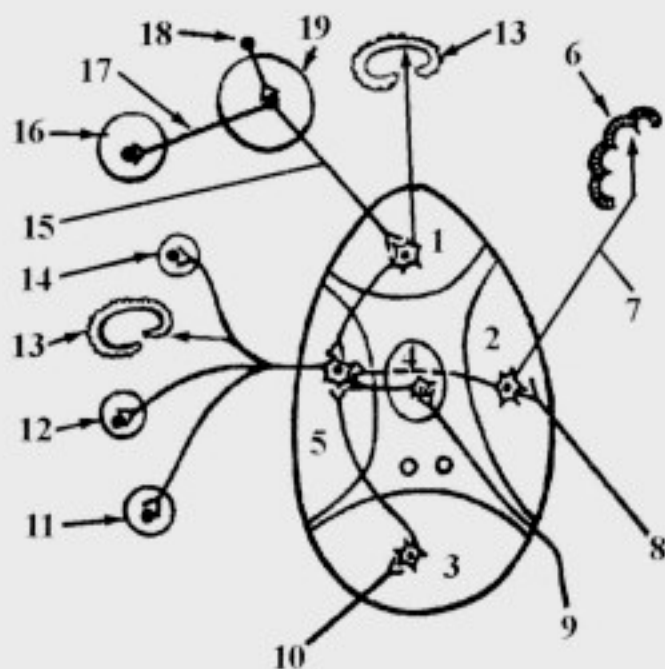


Рис. 24. Ядра таламуса и их связи:

1 – *nuclei anteriores thalami*; 2 – *nuclei ventrolaterales thalami*; 3 – *nuclei posteriores thalami*; 4 – *nuclei mediani thalami*; 5 – *nuclei mediales thalami*; 6 – *cortex cerebri*; 7 – *tr. thalamocorticalis*; 8 – *lemnisci medialis, trigeminalis et spinalis*; 9 – *lemniscus lateralis et tr. vestibulothalamicus*; 10 – *tr. opticus*; 11 – *nucleus ruber*; 12 – *nucleus hypothalamicus posterior*; 13 – *systema limbicum*; 14 – *nuclei basales*; 15 – *fasciculus mamillothalamicus*; 16 – *colliculus superior*; 17 – *fasciculus mamillo-tegmentalis*; 18 – *tr. olfactorius*; 19 – *corpus mamillare*

– аксоны клеток срединных ядер направляются в медиальные ядра таламуса, в кору височной и лобной долей;

5) медиальные ядра таламуса, *nuclei mediales thalami*, являются подкорковым чувствительным центром экстрапирамидной системы:

– на клетках медиальных ядер заканчивается часть аксонов нейроцитов всех ядер таламуса, т.е. сюда поступают все виды информации от подкорковых центров общей и специальной чувствительности, и обеспечивается их анализ;

– эта информация поступает к красным ядрам, которые обеспечивают бессознательные автоматизированные движения и поддержание тонуса мышц;

– медиальные ядра таламуса имеют связи с базальными ядрами конечного мозга, подталамическим ядром и лимбической системой (см. ниже);

6) ретикулярные ядра таламуса, *nuclei reticulares thalami*, разбросаны по всему таламусу; они имеют двусторонние связи с ядрами ретикулярной формации спинного, продолговатого мозга, моста и среднего мозга.

2. Эпиталамус (надталамическая область), *epithalamus*, включает:

– шишковидное тело, *corpus pineale* (эпифиз, *epiphysis*) – железа внутренней секреции (рис. 25);

– поводки, *habenulae*;

– спайку поводков, *comissura habenularum*;

– треугольник поводков, *trigonum habenulae*.

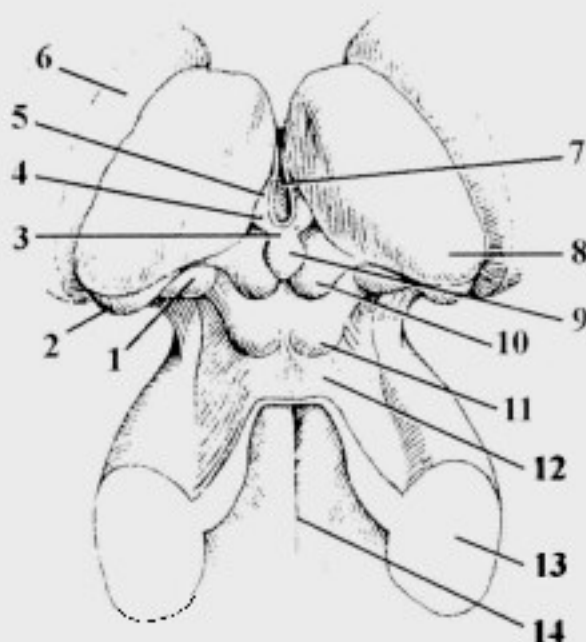


Рис. 25. Дорсальная поверхность промежуточного и среднего мозга:

1 – corpus geniculatum mediale; 2 – corpus geniculatum laterale; 3 – comissura habenularum; 4 – habenula; 5 – trigonum habenulae; 6 – nucleus caudatus; 7 – ventriculus tertius; 8 – thalamus; 9 – epiphysis; 10 – colliculus superior; 11 – colliculus inferior; 12 – velum medullare superius; 13 – pedunculus cerebellaris medius; 14 – sulcus medianus

Под эпифизом находится задняя спайка мозга, *commissura cerebri posterior*; – в основании эпифиза имеется шишковидное углубление, *recessus pinealis*, представляющее собой полость, которая является продолжением третьего желудочка.

3. Заталамическая область, *metathalamus*, (рис. 26) включает:

– медиальное коленчатое тело, *corpus geniculatum mediale*, является подкорковым центром слуха; в нем заканчивается часть волокон латеральной петли; от медиальных коленчатых тел импульсы направляются в кору височной доли;

– латеральное коленчатое тело, *corpus geniculatum laterale*, является подкорковым центром зрения; в нем заканчивается часть волокон зрительного тракта; от латеральных коленчатых тел импульсы направляются в кору затылочной доли.

Таким образом, подкорковыми центрами зрения являются: *colliculi superiores mesencephali, corpus geniculatum laterale et nuclei posteriores thalami*; подкорковыми центрами слуха – *colliculi inferiores mesencephali, corpus geniculatum mediale et nuclei mediani thalami*.

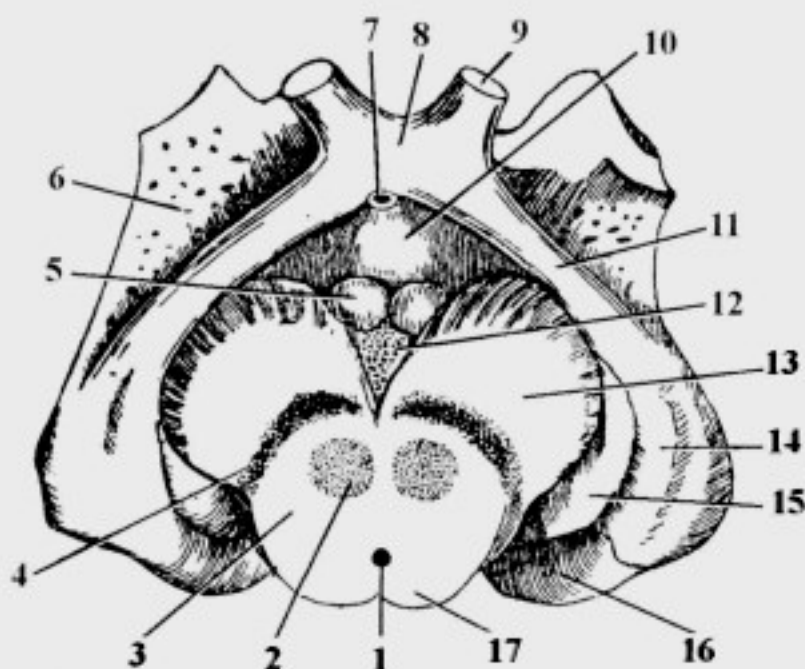


Рис. 26. Гипоталамус и заталамическая область. Разрез среднего мозга: 1 – aqueductus cerebri; 2 – nucleus ruber; 3 – tegmentum mesencephali; 4 – substantia nigra; 5 – corpus mamillare; 6 – substantia perforata anterior; 7 – infundibulum; 8 – chiasma opticum; 9 – n. opticus; 10 – tuber cinereum; 11 – tractus opticus; 12 – substantia perforata posterior; 13 – pedunculi cerebri; 14 – corpus geniculatum laterale; 15 – corpus geniculatum mediale; 16 – pulvinar thalami; 17 – lamina tecti

Гипоталамус

В гипоталамусе (подталамической области) выделяют четыре части:

- 1) переднюю гипоталамическую часть, *pars hypothalamica anterior*;
- 2) промежуточную гипоталамическую часть, *pars hypothalamica intermedia*;
- 3) заднюю гипоталамическую часть, *pars hypothalamica posterior*;
- 4) дорсолатеральную гипоталамическую часть, *pars hypothalamica dorsolateralis*.

1. Передняя гипоталамическая часть, *pars hypothalamica anterior*, – зрительная часть, *pars optica*, (рис. 26, 27):

- зрительный перекрест, *chiasma opticum*;
- зрительный тракт, *tractus opticus*, – направляется к латеральному коленчатому телу;
- собственно передняя гипоталамическая часть, в которой находятся нейросекреторные ядра: супраоптическое, преоптическое и паравентрикулярные, вырабатывающие вазопрессин (антидиуретический гормон – АДГ) и окситоцин, которые по аксонам поступают в заднюю долю гипофиза, где происходит их накопление и поступление в кровь.

2. Промежуточная гипоталамическая часть, *pars hypothalamica intermedia*:

- собственно подталамическая область, *regio subthalamica propria*;
 - ядра собственно подталамической области осуществляют анализ химического состава крови и спинномозговой жидкости;
 - серый бугор, *tuber cinereum*;
 - воронка, *infundibulum*;
 - гипофиз, *hypophysis*:
 - а) передняя доля, *lobus anterior*;
 - б) промежуточная доля, *lobus intermedius*;
 - в) задняя доля, *lobus posterior* (нейрогипофиз, *neurohypophysis*);
- передняя и промежуточная доли образуют аденогипофиз, *adenohypophysis*.

В промежуточной части гипоталамуса расположены важные центры:

- центр голода и насыщения;
- пищеварительный центр;
- центр терморегуляции;
- подкорковый эндокринный центр: в ответ на поступающую информацию о химическом составе крови и спинномозговой жидкости ядра выделяют релизинг-факторы (статины и либерины), которые с током крови доставляются в переднюю долю гипофиза; в результате клетки аденогипофиза продуцируют тропные гормоны (ТТГ, СТГ, ГТГ,

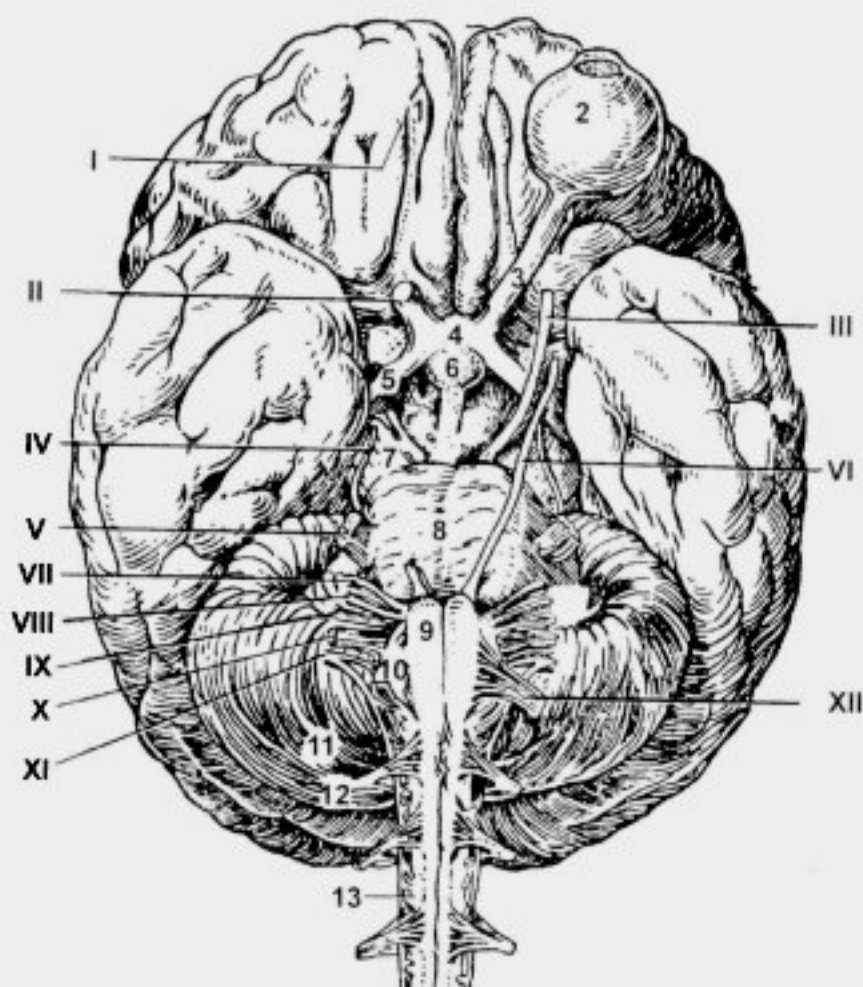


Рис. 27. Вентральная поверхность (основание) головного мозга. Места выхода черепных нервов:

I – место выхода *nervi olfactorii*; II – *n. opticus*; III – *n. oculomotorius*; IV – *n. trochlearis*; V – *n. trigeminus*; VI – *n. abducens*; VII – *n. facialis*; VIII – *n. vestibulocochlearis*; IX – *n. glossopharyngeus*; X – *n. vagus*; XI – *n. accessorius*; XII – *n. hypoglossus*; 1 – *bulbus olfactorius*; 2 – *bulbus oculi*; 3 – *n. opticus*; 4 – *chiasma opticum*; 5 – *tr. opticus*; 6 – *hypophysis*; 7 – *pedunculus cerebri*; 8 – *pons*; 9 – *pyramis*; 10 – *oliva*; 11 – *cerebellum*; 12 – *n. spinalis I*; 13 – *medulla spinalis*

АКТГ и др.), которые регулируют функцию периферических желез внутренней секреции;

– подкорковый вегетативный центр: от ядер гипоталамуса начинается задний продольный пучок, *fasciculus longitudinalis posterior*, который проходит по стволу головного мозга и окаймляет *canalis centralis* спинного мозга; его волокна обеспечивают согласованную деятельность парасимпатических и симпатических ядер, тем самым участвуя в вегетативной иннервации внутренних органов.

3. Задняя гипоталамическая часть, *pars hypothalamica posterior*, (сосочковая часть, *pars mamillaris*):

– сосочковые тела, *corpora mamillaria*, являются подкорковыми центрами обоняния; они получают информацию из проекционного центра обоняния – нейронов парагиппокампальной извилины и крючка, а также связаны с передними ядрами таламуса (*fasciculus mamillothalamicus*) и верхними холмиками среднего мозга (*fasciculus mamillotegmentalis*).

4. Дорсолатеральная гипоталамическая часть, *pars hypothalamica dorsolateralis*:

– заднее гипоталамическое ядро, *nucleus hypothalamicus posterior*.

Третий желудочек

Третий желудочек, *ventriculus tertius*, имеет следующие стенки:

- 1) латеральная стенка: таламус, *thalamus* (рис. 28);
- 2) нижняя стенка: гипоталамус, *hypothalamus: tuber cinereum, recessus infundibuli, chiasma opticum, recessus opticus, corpora mamillaria*; а также, частично, ножки мозга, *pedunculi cerebri*;
- 3) задняя стенка: задняя спайка и шишковидное углубление, *commissura posterior et recessus pinealis*;
- 4) верхняя стенка: сосудистая оболочка III желудочка, *tela choroidea ventriculi tertii*;
- 5) передняя стенка: столбы свода, *columna fornicis*, (см. конечный мозг); передняя спайка, *commissura anterior*; терминальная (пограничная, концевая) пластинка, *lamina terminalis*.

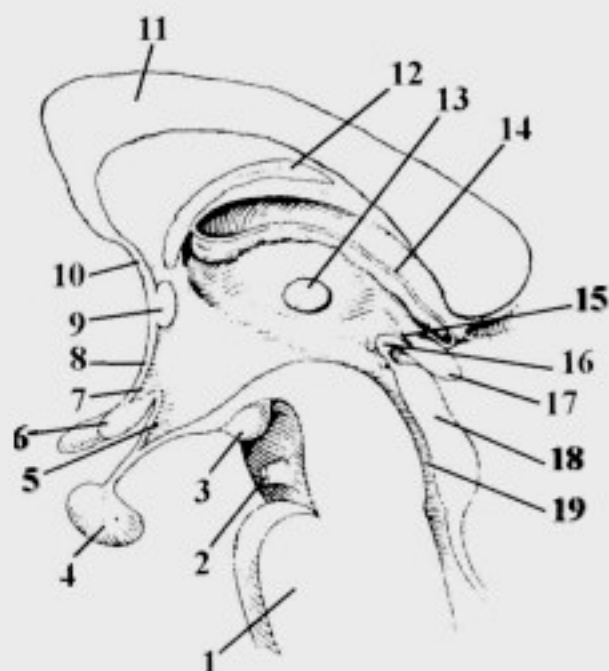


Рис. 28. Срединный разрез через область третьего желудочка и гипоталамус.

1 – pons; 2 – n. oculomotorius; 3 – corpus mamillare; 4 – hypophysis; 5 – recessus infundibuli; 6 – chiasma opticum; 7 – recessus opticus; 8 – lamina terminalis; 9 – commissura anterior; 10 – lamina rostralis; 11 – corpus callosum; 12 – fornix; 13 – adhesio interthalamica; 14 – tela choroidea ventriculi tertii; 15 – recessus pinealis; 16 – commissura posterior; 17 – epiphysis; 18 – lamina tecti; 19 – aqueductus cerebri

На дне III желудочка имеется два углубления:

а) зрительное углубление, *recessus opticus*, находится между зрительным перекрестом и терминальной пластинкой;

б) углубление воронки, *recessus infundibuli*, соответствует воронке.

Сообщения третьего желудочка:

– с *ventriculus quartus* через *aqueductus cerebri*;

– с *ventriculi laterales* (полость конечного мозга) через межжелудочковые отверстия, *foramina interventricularia (Monroi)*, которые находятся в области передней стенки третьего желудочка.

Сегментарный аппарат ствола головного мозга

Сегментарный аппарат ствола головного мозга – это совокупность анатомически и функционально взаимосвязанных структур, предназначенных для осуществления безусловных рефлексов, замыкающихся на уровне ствола головного мозга (сосательный, глотательный, роговичный, чихание, кашель и т.д.). Он включает:

1. Корешковые волокна черепных нервов – это центральные отростки псевдоуниполярных клеток тройничного узла, коленчатого узла лицевого нерва, верхнего и нижнего узлов языкоглоточного и блуждающего нервов, заканчивающихся синапсами на вставочных нейронах ствола головного мозга.

2. Вставочные нейроны – рассеянные клетки ретикулярной формации ствола головного мозга, аксоны которых заканчиваются на нейронах ДЯЧН.

3. Мультиполярные нейроны ДЯЧН (III–VII пар, IX–XII пар).

4. Аксоны нейронов ДЯЧН, составляющие двигательные корешковые волокна в пределах вещества мозга.

Остальные элементы рефлекторных дуг безусловных рефлексов относятся к периферической нервной системе (краниальные чувствительные ганглии, корешковые волокна, лежащие за пределами ствола головного мозга, черепные нервы и их ветви).

КОНЕЧНЫЙ МОЗГ

Конечный мозг, *telencephalon*, является производным переднего мозга, *prosencephalon*; он представлен полушариями большого мозга, *hemispheria cerebri*, в каждом из которых выделяют:

I. Плащ, *pallium*, включающий кору и белое вещество.

II. Обонятельный мозг, *rhinencephalon*.

III. Базальные ядра, *nuclei basales*.

IV. Полостью конечного мозга являются боковые желудочки, *ventriculi laterales*.

Внешнее строение полушарий большого мозга

1. Поверхности полушарий:

- верхнелатеральная поверхность, *facies superolateralis*;
- медиальная поверхность, *facies medialis*;
- нижняя поверхность, *facies inferior*.

2. Щели и первичные борозды конечного мозга:

- продольная щель мозга, *fissura longitudinalis cerebri*, разделяет полушария между собой;
- поперечная щель мозга, *fissura transversa cerebri*, отделяет мозжечок от затылочных долей;
- латеральная борозда, *s. lateralis*, (Сильвиева), проходит по верхнелатеральной поверхности, отделяя височную долю, *lobus temporalis*, от лобной и теменной, *lobus frontalis et lobus parietalis*;
- центральная борозда, *s. centralis*, (Роланда), проходит по верхнелатеральной поверхности, разделяя лобную и теменную доли, *lobus frontalis et lobus parietalis*;
- теменно-затылочная борозда, *s. parietooccipitalis*, находится на медиальной поверхности, разделяя одноименные доли.

3. Доли конечного мозга:

- лобная доля, *lobus frontalis*;
- височная доля, *lobus temporalis*;
- теменная доля, *lobus parietalis*;
- затылочная доля, *lobus occipitalis*;
- островок, *insula*, залегает в глубине латеральной борозды.

Рельеф верхнелатеральной поверхности полушарий

Лобная доля, *lobus frontalis*

1. Борозды:

- верхняя предцентральная борозда, *s. precentralis superior*;
- нижняя предцентральная борозда, *s. precentralis inferior*, (часто сливается с предыдущей в предцентральную борозду, *s. precentralis*);
- верхняя лобная борозда, *s. frontalis superior*;
- нижняя лобная борозда, *s. frontalis inferior* (рис. 29).

2. Извилины:

- предцентральная извилина, *gyrus precentralis* (рис. 30);
- верхняя лобная извилина, *gyrus frontalis superior*;
- средняя лобная извилина, *gyrus frontalis medius*;
- нижняя лобная извилина, *gyrus frontalis inferior*.

Теменная доля, *lobus parietalis*

1. Борозды:

- постцентральная борозда, *s. postcentralis*;
- внутритеменная борозда, *s. intraparietalis*.

2. Извилины:

- постцентральная извилина, *gyrus postcentralis*;
- верхняя теменная доля, *lobulus parietalis superior*, расположена выше *s. intraparietalis*;
- нижняя теменная доля, *lobulus parietalis inferior*, расположена ниже *s. intraparietalis*;
- а) надкраевая извилина, *gyrus supramarginalis*, окаймляет задний конец *s. lateralis*;
- б) угловая извилина, *gyrus angularis*, окаймляет задний конец *s. temporalis superior*.

Затылочная доля, *lobus occipitalis*

1. Борозды:

- верхние затылочные борозды, *sulci occipitales superiores*;
- латеральные затылочные борозды, *sulci occipitales laterales*.

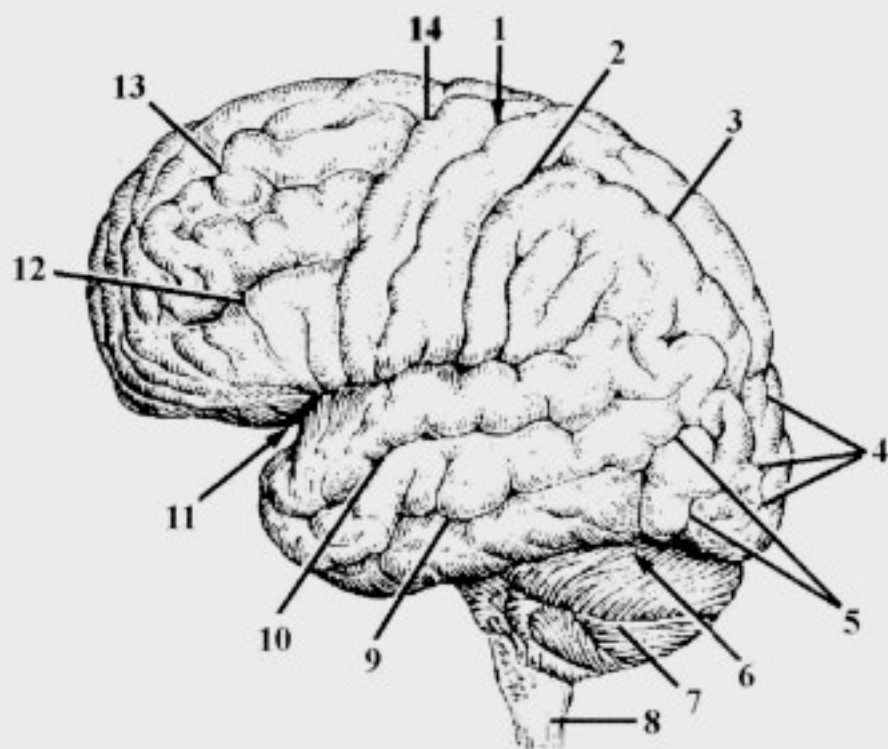


Рис. 29. Борозды верхнелатеральной поверхности конечного мозга:

1 - *s. centralis*; 2 - *s. postcentralis*; 3 - *s. intraparietalis*; 4 - *sulci occipitales superiores*; 5 - *sulci occipitales laterales*; 6 - *fissura transversa cerebri*; 7 - *s. horizontalis cerebelli*; 8 - *medulla oblongata*; 9 - *s. temporalis inferior*; 10 - *s. temporalis superior*; 11 - *s. lateralis*; 12 - *s. frontalis inferior*; 13 - *s. frontalis superior*; 14 - *s. precentralis*

2. Извилины:

– верхние и латеральные затылочные извилины, *gyri occipitales superiores et laterales*.

Височная доля, *lobus temporalis*

1. Борозды:

– верхняя височная борозда, *s. temporalis superior*;

– нижняя височная борозда, *s. temporalis inferior*.

2. Извилины:

– верхняя височная извилина, *gyrus temporalis superior*;

– средняя височная извилина, *gyrus temporalis medius*;

– нижняя височная извилина, *gyrus temporalis inferior*.

Островок, *insula (Reilii)*

Островок расположен на дне *s. lateralis (Sylvii)* и хорошо виден только при раздвигании ее краев (рис. 31).

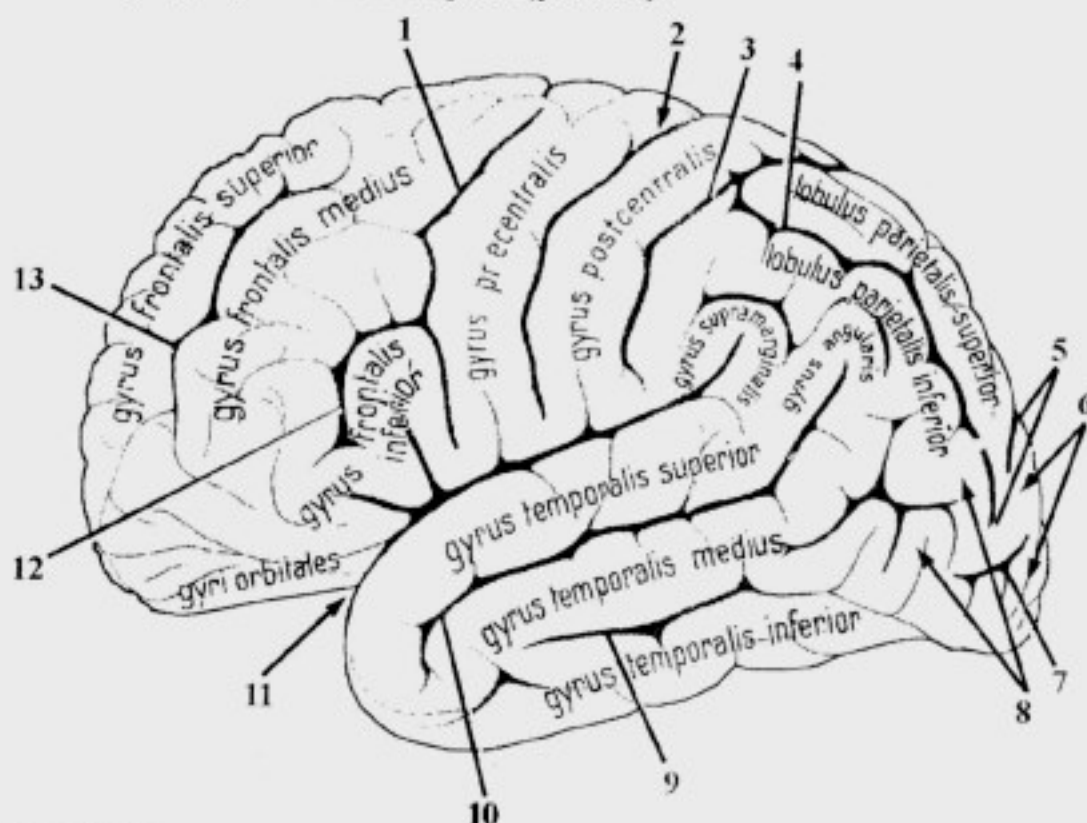


Рис. 30. Борозды и извилины верхнелатеральной поверхности конечного мозга:

1 – *s. precentralis*; 2 – *s. centralis*; 3 – *s. postcentralis*; 4 – *s. intraparietalis*; 5 – *sulci occipitales superiores*; 6 – *gyri occipitales superiores*; 7 – *s. occipitalis lateralis*; 8 – *gyri occipitales laterales*; 9 – *s. temporalis inferior*; 10 – *s. temporalis superior*; 11 – *s. lateralis*; 12 – *s. frontalis inferior*; 13 – *s. frontalis superior*

1. Борозды:

– круговая борозда островка, *s. circularis insulae*, ограничивает островок по периферии;

– центральная борозда островка, *s. centralis insulae*, разделяет его на переднюю и заднюю доли.

2. Извилины:

– длинная извилина островка, *gyrus longus insulae*, расположена в задней доле;

– короткие извилины островка, *gyri breves insulae*, расположены в передней доле.

Рельеф медиальной поверхности полушарий

1. Борозды:

– борозда мозолистого тела, *s. corporis callosi*, (рис. 32);

– борозда гиппокампа, *s. hippocampi*, является продолжением предыдущей и отделяет парагиппокамповую извилину и крючок от ножек мозга;

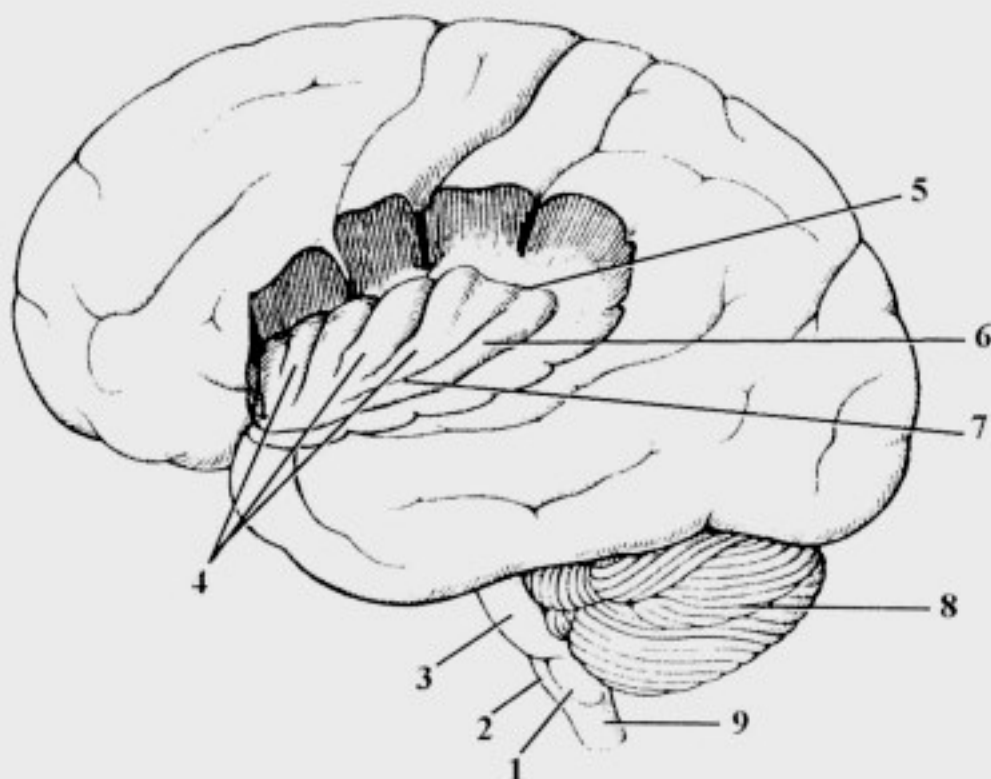


Рис. 31. Островок:

1 – oliva; 2 – pyramis; 3 – pons; 4 – gyri breves insulae; 5 – sulcus circularis insulae; 6 – gyrus longus insulae; 7 – sulcus centralis insulae; 8 – cerebellum; 9 – medulla oblongata

- поясная борозда, *s. cinguli*, ограничивает сверху одноименную извилину;
- краевая ветвь, *r. marginalis*, – это продолжение вверх предыдущей борозды;
- парацентральная борозда, *s. paracentralis*, отходит от *s. cinguli* над серединой мозолистого тела; непостоянная;
- подтеменная борозда, *s. subparietalis*, – это продолжение вниз *s. cinguli*;
- шпорная борозда, *s. calcarinus*;
- коллатеральная борозда, *s. collateralis*, с латеральной стороны ограничивает *gyrus parahippocampalis*;
- носовая борозда, *s. rhinalis*, – это продолжение предыдущей борозды в передней части височной доли.

2. Извилины:

- околоцентральная долька, *lobulus paracentralis*, связывает *gyrus postcentralis* с *gyrus precentralis*;
- предклинье, *precuneus*, располагается между *r. marginalis sulci cinguli* и *s. parietooccipitalis*;
- клин, *cuneus*, располагается между *s. parietooccipitalis* и *s. calcarinus*;

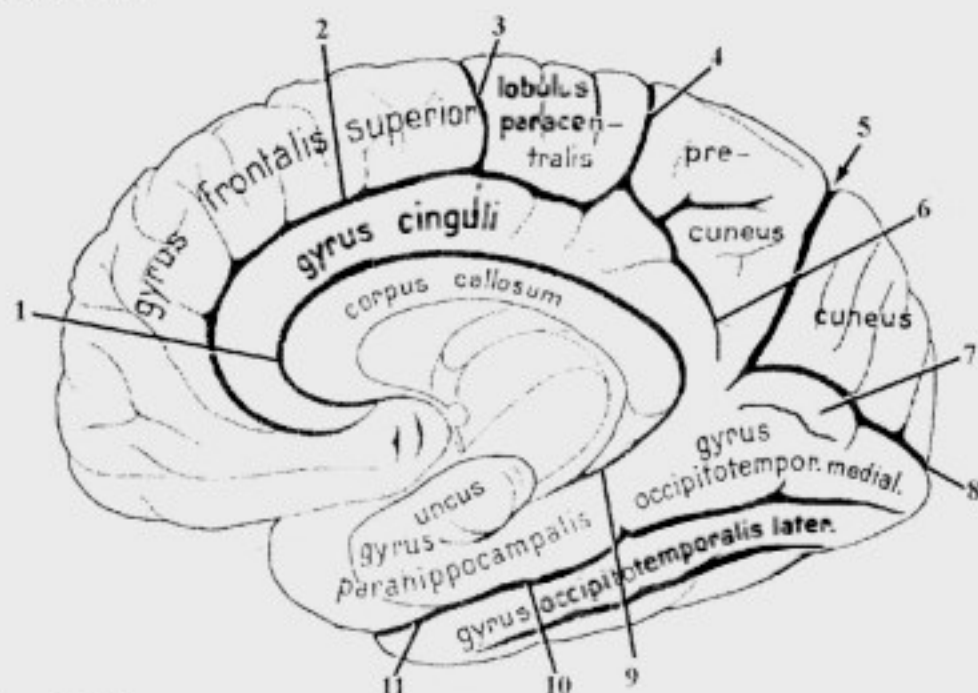


Рис. 32. Борозды и извилины медиальной поверхности конечного мозга:
 1 – *s. corporis callosi*; 2 – *s. cinguli*; 3 – *s. paracentralis*; 4 – *r. marginalis sulci cinguli*; 5 – *s. parietooccipitalis*; 6 – *s. subparietalis*; 7 – *g. lingualis*; 8 – *s. calcarinus*; 9 – *s. hippocampi*; 10 – *s. collateralis*; 11 – *s. rhinalis*

- язычная извилина, *gyrus lingualis* (непостоянная), располагается кпереди и книзу от *s. calcarinus*;
- медиальная затылочно-височная извилина, *gyrus occipitotemporalis medialis*, располагается ниже и спереди от предыдущей;
- латеральная затылочно-височная извилина, *gyrus occipitotemporalis lateralis*, располагается медиальнее *gyrus temporalis inferior*;
- парагиппокампальная извилина, *gyrus parahippocampalis*, ограничена *s. hippocampi et s. collateralis*;
- крючок, *uncus*, является продолжением кпереди *gyrus parahippocampalis*;
- сводчатая извилина, *gyrus fornicatus*, состоит из: поясной извилины, *gyrus cinguli*, и парагиппокампальной извилины, *gyrus parahippocampalis*, связанных друг с другом перешейком – *isthmus gyri cinguli*.

Рельеф нижней поверхности полушарий

1. Борозды:

- обонятельная борозда, *s. olfactorius*;
- глазничные борозды, *sulci orbitales*, (рис. 33).

2. Извилины:

- прямая извилина, *gyrus rectus*, ограничена *s. olfactorius* и *fissura longitudinalis cerebri*;
- глазничные извилины, *gyri orbitales*, лежат латерально от обонятельной борозды.

Строение коры полушарий большого мозга

Кора мозга, *cortex cerebri*:

- 1) древняя кора, *paleocortex*, – участок коры лобной доли, расположенный возле обонятельной луковицы;
- 2) старая кора, *archicortex*, – гиппокамп (Аммонов рог), расположенный в области височной доли;
- 3) новая кора, *neocortex*, – оставшиеся участки коры больших полушарий.

Слой коры:

- 1) молекулярная пластинка, *lamina molecularis*, (рис. 33) – здесь заканчиваются волокна из других слоев коры и из противоположного полушария;
- 2) наружная зернистая пластинка, *lamina granularis externa*, содержит ассоциативные нейроны, осуществляющие внутрикорковые связи;

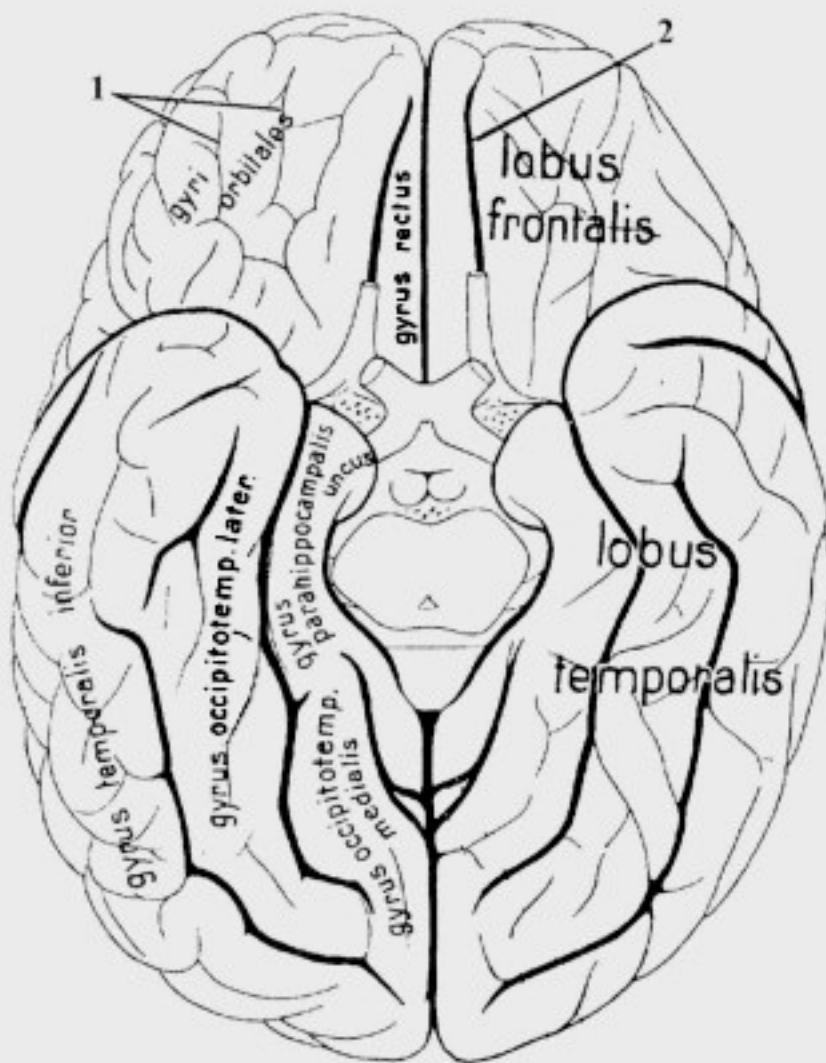


Рис. 33. Борозды и извилины нижней поверхности конечного мозга:
1 – sulci orbitales; 2 – s. olfactorius

3) наружная пирамидная пластинка, *lamina pyramidalis externa*, содержит ассоциативные нейроны, осуществляющие внутрикорковые связи;

4) внутренняя зернистая пластинка, *lamina granularis interna*, – здесь заканчиваются проекционные волокна, идущие от ядер таламуса и коленчатых тел;

5) внутренняя пирамидная пластинка (большие пирамидные клетки, ганглиозный слой), *lamina pyramidalis interna (lamina ganglionaris)*, дает начало корково-спинномозговому и корково-ядерному трактам;

6) полиморфный слой (мультиформная пластинка), *lamina multiformis*, – здесь начинаются ассоциативные и комиссуральные волокна.

Три наружных слоя коры образуют главную наружную зону; три внутренних слоя – главную внутреннюю зону.

Динамическая локализация функций в коре полушарий большого мозга

Проекционные центры – это участки коры полушарий большого мозга, представляющие собой корковую часть анализатора, имеющие непосредственную морфо-функциональную связь через проводящие пути с подкорковыми центрами.

Ассоциативные центры – это участки коры полушарий большого мозга, не имеющие непосредственной связи с подкорковыми образованиями, связанные временной двусторонней связью с проекционными центрами. Они формируются позже, чем проекционные, и играют важную роль в осуществлении высшей нервной деятельности.

Участки коры полушарий, не являющиеся проекционными или ассоциативными центрами, участвуют в выполнении межанализаторной интегративной деятельности головного мозга.

Центры лобной доли

1. Проекционный центр двигательных функций, или двигательный анализатор (кинестетический центр) – кора предцентральной извилины и парацентральной дольки, *gyrus precentralis et lobulus paracentralis*:

– в 4 слое заканчиваются волокна *tr. thalamocorticalis*, отвечающие за сознательную

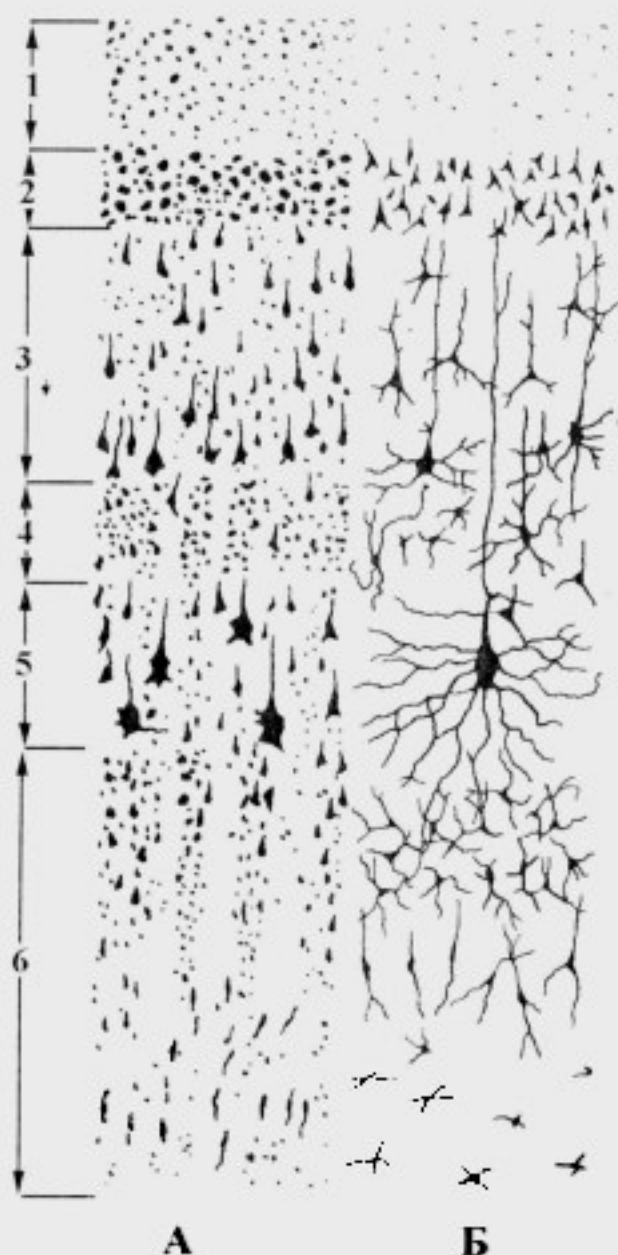


Рис. 34. Слои коры полушарий конечного мозга. А – рисунок с препарата. Б – схема расположения клеток:

1 – lamina molecularis; 2 – lamina granularis externa; 3 – lamina pyramidalis externa; 4 – lamina granularis interna; 5 – lamina pyramidalis interna; 6 – lamina multiformis

проприоцептивную чувствительность (70% волокон); здесь осуществляется анализ поступивших импульсов;

– в 5 слое от больших пирамидных клеток Беца начинаются *tr. corticospinalis et tr. corticonuclearis*, по которым проводятся импульсы, обеспечивающие сознательные (произвольные) движения;

– имеется четкая соматотопическая локализация двигательных функций («моторный гомункулюс Пенфилда» – рис. 35);

– размеры «моторного гомункулюса Пенфилда» прямо пропорциональны функции мышц, выполняющих сложные и высоко дифференцированные движения – наибольшую площадь занимает проекция мышц языка, лица и кисти;

– поражение предцентральной извилины приводит к нарушению восприятия проприоцептивных раздражений – возникают центральные параличи.

2. Ассоциативный двигательный центр речи (речедвигательный) или центр артикуляции речи (Брока) – кора задней трети нижней лобной извилины, *gyrus frontalis inferior*. информация из речедвигательного центра поступает в *gyrus precentralis* и далее по *tr. corticonuclearis* проводится к мышцам, обеспечивающим произнесение звуков (мышцы гортани, языка, неба, мимические и жевательные мышцы).

3. Ассоциативный центр письменных знаков, или двигательный анализатор письменных знаков (центр графии) – кора заднего отдела средней лобной извилины, *gyrus frontalis medius*. информация поступает из центра "праксии", предназначенная для обеспечения тонких, точных

движений руки, необходимых для написания букв, цифр, для рисования; затем происходит их переадресация в предцентральную извилину, откуда по *tr. corticospinalis* нервный импульс проводится к мышцам верхней конечности.

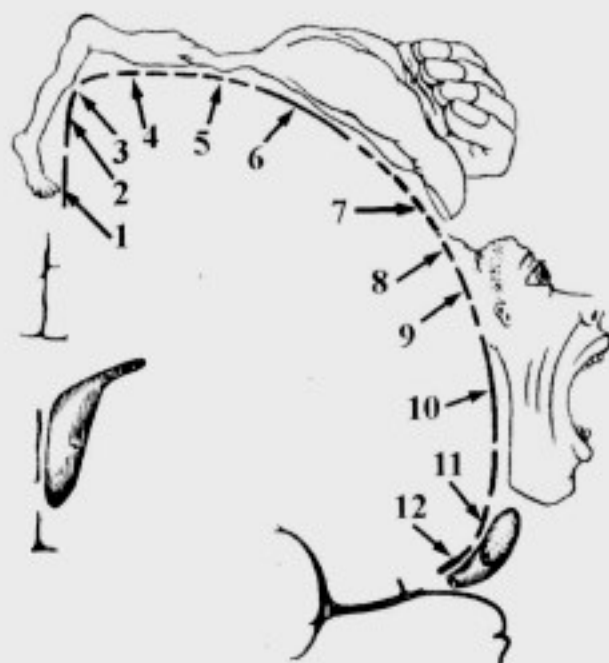


Рис. 35. Соматотопическая проекция двигательных зон на предцентральную извилину (моторный гомункулюс Пенфилда):

1 – стопа; 2 – голень; 3 – колено; 4 – бедро; 5 – туловище; 6 – кисть; 7 – большой палец; 8 – шея; 9 – лицо; 10 – губы; 11 – язык; 12 – гортань

4. Ассоциативный центр сочетанного поворота головы и глаз – кора среднего отдела **средней лобной извилины**, *gyrus frontalis medius*, обеспечивает регуляцию сочетанного поворота головы и глаз в противоположную сторону.

Центры теменной доли

1. **Проекционный центр общей чувствительности** (тактильной, болевой, температурной и сознательной проприоцептивной) – кожный анализатор общей чувствительности – **кора постцентральной извилины**, *gyrus postcentralis*: здесь заканчиваются волокна *tr. thalamocorticalis*; они имеют четкую соматотопическую проекцию (сенсорный гомункулус Пенфилда):

- размеры «сенсорного гомункулуса Пенфилда» прямо пропорциональны количеству рецепторов, находящихся в кожных покровах – наибольшая площадь соответствует лицу и кисти (рис. 36);

- корковые анализаторы общей чувствительности получают афферентную информацию с противоположной стороны тела;

- поражение постцентральной извилины вызывает утрату тактильной, болевой, температурной чувствительности и мышечно-суставного чувства на противоположной половине тела.

2. **Проекционный центр схемы тела** – кора, ограничивающая **внутритеменную борозду**, *s. intraparietalis*: сюда поступают импульсы преимущественно сознательной проприоцептивной чувствительности, при анализе которых происходит определение положения тела и отдельных его частей в пространстве, оценивается тонус мышц.

3. **Ассоциативный центр “стереогнозии”**, или ядро кожного анализатора узнавания предметов на ощупь – **кора верхней**

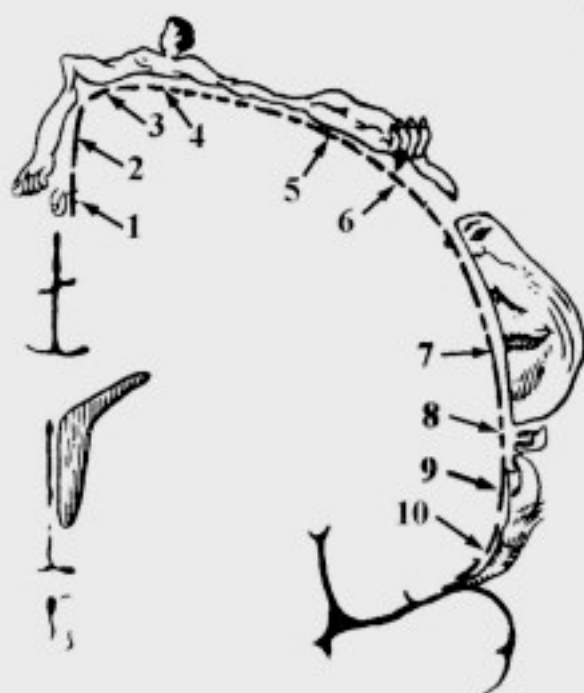


Рис. 36. Соматотопическая проекция зон чувствительности на постцентральную извилину (сенсорный гомункулус Пенфилда):

1 – половые органы; 2 – стопа; 3 – бедро; 4 – туловище; 5 – кисть; 6 – указательный и большой пальцы; 7 – лицо; 8 – зубы; 9 – язык; 10 – глотка и внутренние органы

теменной доли, *lobulus parietalis superior*: обеспечивает анализ и синтез импульсов, поступающих из проекционного центра общей чувствительности (*gyrus postcentralis*), в результате чего происходит узнавание ранее встречавшихся предметов.

4. Ассоциативный центр "праксии", или анализатор целенаправленных привычных движений – **кора надкраевой извилины**, *gyrus supramarginalis*: формируется в результате многократного повторения сложных целенаправленных действий (работа на пишущей машинке, игра на рояле, выполнение хирургических манипуляций и т.д.); после осуществления синтетической и аналитической деятельности из центра "праксии" информация направляется в *gyrus precentralis*, откуда по *tr. corticospinalis* и *tr. corticonuclearis* следует к соответствующим мышцам.

5. Ассоциативный оптический центр речи, или зрительный анализатор письменной речи (центр лексики, Дежерина) – **кора угловой извилины**, *gyrus angularis*: сюда поступают зрительные импульсы от нейронов проекционного центра зрения для анализа и узнавания букв, цифр, других знаков и понимания их смысла.

Центры височной доли

1. Проекционный центр слуха, или ядро слухового анализатора – **кора средней трети верхней височной извилины**, *gyrus temporalis superior*: заканчиваются волокна слухового пути, проходящие в составе слуховой лучистости, *radiatio acustica*, (коленчато-височный путь, *tr. geniculotemporalis*).

2. Проекционный центр вкуса, или ядро вкусового анализатора – **кора парагиппокампальной извилины и крючка**, *gyrus parahippocampalis et uncus*: заканчиваются волокна вкусового пути своей и противоположной сторон, происходящие от нейронов базальных ядер таламуса.

3. Проекционный центр обоняния, или ядро обонятельного анализатора – **кора парагиппокампальной извилины и крючка**, *gyrus parahippocampalis et uncus*: заканчиваются волокна обонятельного пути своей и противоположной сторон от нейронов обонятельного треугольника.

4. Проекционный центр чувствительности от внутренних органов, или анализатор висцероцепции – **кора нижней трети постцентральной и предцентральной извилины**: заканчиваются волокна интероцептивного пути от внутренних органов, проходящие, преимущественно, в составе *tr. nucleothalamicus*.

5. Проекционный центр вестибулярных функций – кора средней и нижней височных извилин, *gyrus temporalis superior et gyrus temporalis inferior*: заканчиваются волокна нейронов срединных ядер таламуса.

6. Ассоциативный центр слуха или акустический центр речи (Вернике) – **кора задней трети верхней височной извилины, *gyrus temporalis superior*:** заканчиваются волокна от проекционного центра слуха (средняя треть *gyrus temporalis superior*); обеспечивает понимание звуков, членораздельной речи.

Корковые центры анализаторов специальных видов чувствительности (слуховой, зрительной, обонятельной, вкусовой, вестибулярной) связаны с рецепторами соответствующих органов своей и противоположной сторон, поэтому полное выпадение функций данных анализаторов наблюдается только при поражении соответствующих зон коры полушарий большого мозга с обеих сторон.

Центры затылочной доли

1. Проекционный центр зрения, или ядро зрительного анализатора – кора, ограничивающая шпорную борозду: заканчиваются волокна зрительного пути, проходящие в составе зрительной лучистости, *radiatio optica*, (коленчато-шпорный путь, *tr. geniculocalcarinus*).

2. Ассоциативный центр зрения, или анализатор зрительной памяти – кора верхнелатеральной поверхности затылочной доли; обеспечивает запоминание предметов по их форме, внешнему виду, цвету и т.д.

Белое вещество полушарий большого мозга

Белое вещество представлено многочисленными волокнами, которые могут быть разделены на две основные группы: проекционные и ассоциативные.

1. Проекционные волокна – пучки афферентных и эфферентных волокон, осуществляющие связи проекционных центров коры полушарий большого мозга с базальными ядрами, ядрами ствола головного мозга или ядрами спинного мозга.

2. Ассоциативные волокна соединяют различные участки коры полушарий большого мозга в пределах одного полушария или участки коры противоположных полушарий. Ассоциативные волокна разделяют на **собственно ассоциативные** и **комиссуральные**:

а) **собственно ассоциативные** пути осуществляют координацию процессов, протекающих в корковых концах различных анализаторов одной стороны;

б) комиссуральные (спаечные) волокна соединяют между собой участки коры противоположных полушарий большого мозга.

Проекционные волокна:

1. Внутренняя капсула, *capsula interna*, отделяет чечевицеобразное ядро от хвостатого ядра и таламуса:

а) передняя ножка, *crus anterius*, содержит: корково-стриарный путь, *tr. corticostriatus*; лобно-мостовой путь, *tr. frontopontinus* (рис. 37);

б) колено внутренней капсулы, *genu capsulae internae*, содержит корково-ядерный путь, *tr. corticonuclearis*;

в) задняя ножка, *crus posterius*, содержит: корково-спинномозговой путь, *tr. corticospinalis*; таламокорковый путь, *tr. thalamocorticalis*; затылочно-височно-мостовой путь, *tr. occipitotemporopontinus*; слуховую лучистость, *radiatio acustica* (коленчато-височный путь, *tr. geniculotemporalis*); зрительную лучистость, *radiatio optica* (коленчато-шпорный путь, *tr. geniculocalcarinus*).

2. Свод мозга, *fornix cerebri*, обеспечивает связь подкорковых центров обоняния (*corpora mamillaria*) с проекционным центром обоняния (*gyrus parahippocampalis et uncus*). Составными частями свода являются (рис. 38):

а) столбы свода, *columnae fornicis*;

б) тело свода, *corpus fornicis*;

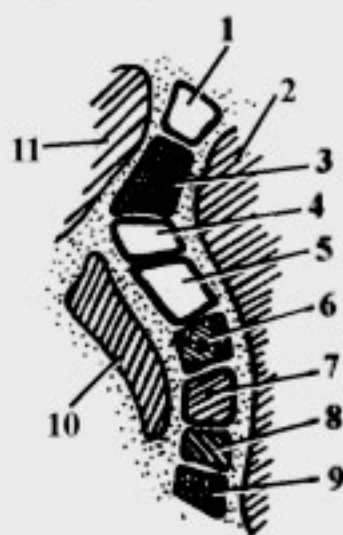
в) спайка свода, *comissura fornicis*;

г) бахромки гиппокампа, *fimbriae hippocampi*.

Собственно ассоциативные волокна:

1. Короткие – соединяют кору соседних извилин:

– самая наружная капсула, *capsula extrema*, разделяет скорлупу и кору островка.



2. Длинные – соединяют кору различных долей одного полушария:

– наружная капсула, *capsula externa*, располагается между чечевицеобразным ядром и оградой;

Рис. 37. Схема расположения проводящих путей во внутренней капсуле:

1 – *tr. corticostriatus*; 2 – *nucleus lentiformis*; 3 – *tr. frontopontinus*; 4 – *tr. corticonuclearis*; 5 – *tr. corticospinalis*; 6 – *tr. thalamocorticalis*; 7 – *tr. occipitotemporopontinus*; 8 – *radiatio acustica*; 9 – *radiatio optica*; 10 – *thalamus*; 11 – *caput nuclei caudati*

– пояс, *cingulum*, охватывает мозолистое тело; он связывает участки коры лобной, затылочной и височной долей; относится к лимбической системе;

– верхний продольный пучок, *fasciculus longitudinalis superior*, окружает островок; он обеспечивает двустороннюю связь проекционных центров общей чувствительности и двигательных функций, слухового и зрительного анализаторов;

– нижний продольный пучок, *fasciculus longitudinalis inferior*, располагается в нижних отделах полушарий большого мозга; он связывает участки коры затылочной и височной долей, обеспечивая взаимодействия корковых концов зрительного анализатора и анализатора вегетативных функций;

– крючковидный пучок, *fasciculus uncinatus*, соединяет участки коры лобной и передней части височной долей; он обеспечивает функцию анализатора вестибулярных функций;

– лобно-затылочный пучок, *fasciculus frontooccipitalis*, располагается снаружи от *cingulum*; он соединяет участки коры лобных и затылочных долей, обеспечивая связь корковой части зрительного анализатора и участков коры, отвечающих за психические функции.

Комиссуральные волокна:

1. Мозолистое тело, *corpus callosum*, включает:

а) валик, *splenium corporis callosi*, (рис. 39);

б) ствол мозолистого тела, *truncus corporis callosi*;

в) клюв, *rostrum*;

г) клювовидную пластинку, *lamina rostralis*;

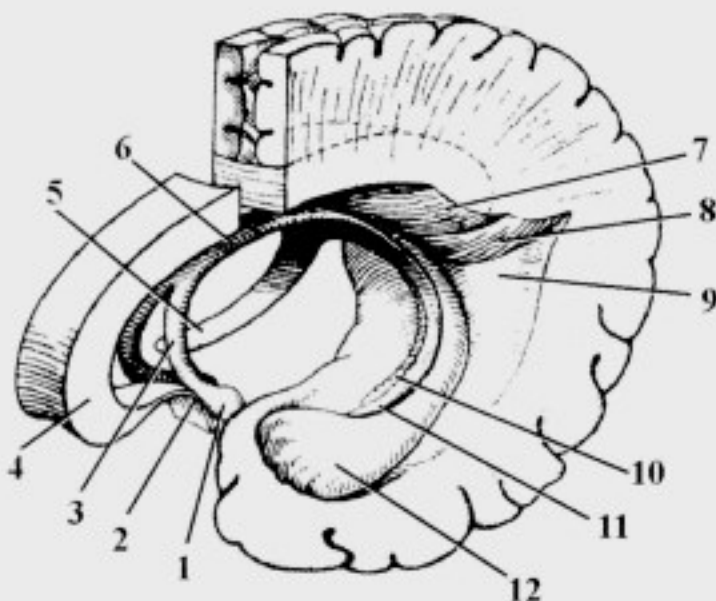


Рис. 38. Передняя часть мозолистого тела, свод и образования заднего рога бокового желудочка:

1 – corpus mamillare; 2 – lamina rostralis; 3 – columna fornicis; 4 – rostrum; 5, 11 – fimbria hippocampi; 6 – corpus fornix; 7 – bulbus cornu posterioris; 8 – calcar avis; 9 – trigonum collaterale; 10 – gyrus dentatus; 12 – pes hippocampi

– клювовидная пластинка, *lamina rostralis*, переходит в терминальную (концевую) пластинку, *lamina terminalis*;

– в области *rostrum* расположены большие (передние, лобные) щипцы, *forceps major (anterior, frontalis)*;

– в области *splenium corporis callosi* расположены малые (задние, затылочные) щипцы, *forceps minor (posterior, occipitalis)*.

2. Передняя спайка мозга, *comissura cerebri anterior*, расположена казади от *lamina rostralis*; в ней проходят ассоциативные пути обонятельного мозга.

3. Спайка свода, *comissura fornicis*, расположена между ножками свода; она относится к обонятельному анализатору.

4. Задняя спайка мозга, *comissura cerebri posterior*, находится в области задней стенки III желудочка; в его составе проходят комиссуральные волокна, соединяющие между собой базальные ядра.

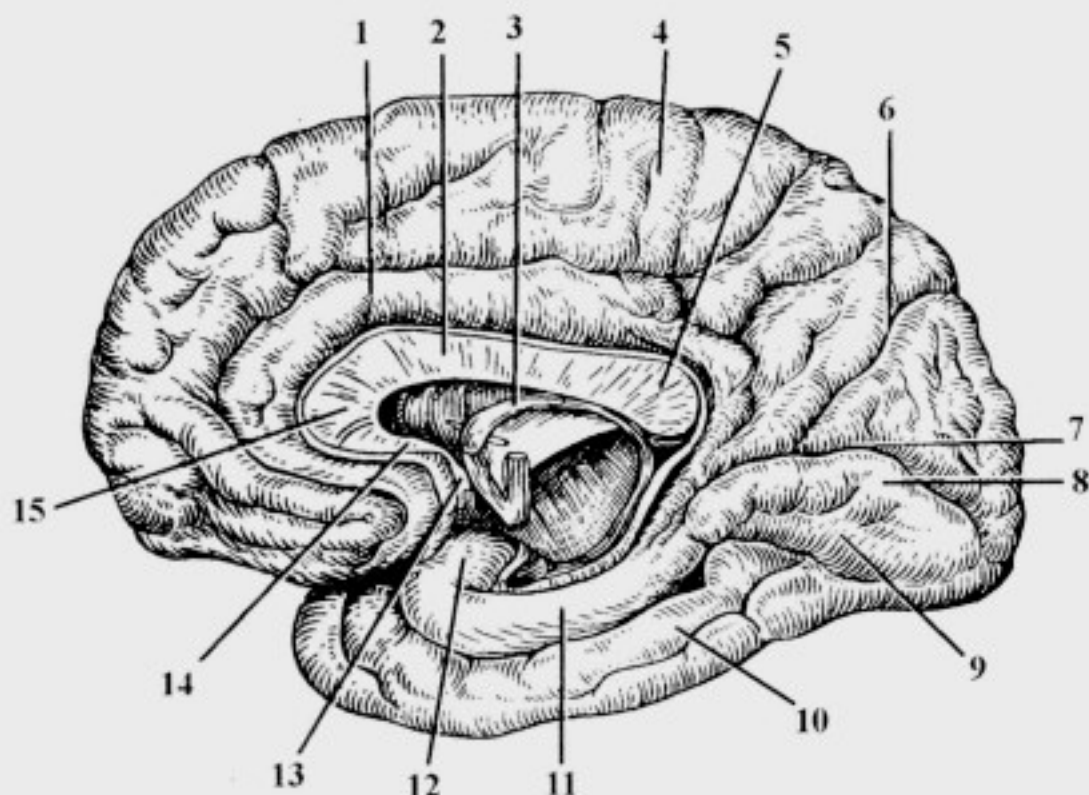


Рис. 39. Медialная поверхность конечного мозга:

1 – gyrus cinguli; 2 – truncus corporis callosi; 3 – fornix; 4 – lobulus paracentralis; 5 – splenium corporis callosi; 6 – s. parietooccipitalis; 7 – s. calcarinus; 8 – gyrus lingualis; 9 – gyrus occipitotemporalis medialis; 10 – gyrus occipitotemporalis lateralis; 11 – gyrus parahippocampalis; 12 – uncus; 13 – comissura cerebri anterior; 14 – rostrum corporis callosi; 15 – genu corporis callosi

Обонятельный мозг

Обонятельный мозг, *rhinencephalon*, состоит из периферического и центрального отделов.

1. Периферический отдел:

– обонятельная луковица, *bulbus olfactorius*, – к ней подходят 15-20 обонятельных нервов, *nervi olfactorii*;

– обонятельный тракт, *tractus olfactorius*;

– обонятельный треугольник, *trigonum olfactorium* (см. рис. 26);

– переднее продырявленное вещество, *substantia perforata anterior*.

2. Центральный отдел:

– сводчатая извилина, *gyrus fornicatus*;

– крючок, *uncus*;

– гиппокамп, *hippocampus*, (нога морского коня, Аммонов рог, *cornu Ammoni*), расположен в нижнем роге бокового желудочка;

– зубчатая извилина, *gyrus dentatus*, расположена под гиппокампом.

Базальные ядра

Базальные ядра, *nuclei basales*, участвуют в обеспечении автоматизированных произвольных движений и являются высшим отделом экстрапирамидной системы. К ним относят:

1) хвостатое ядро, *nucleus caudatus*:

а) головка хвостатого ядра, *caput nuclei caudati* (см. рис. 25, 40);

б) тело хвостатого ядра, *corpus nuclei caudati*;

в) хвост хвостатого ядра, *cauda nuclei caudati*;

2) чечевицеобразное ядро, *nucleus lentiformis*:

а) скорлупа, *putamen*, – расположена латерально;

б) бледный шар, *globus pallidus*, – расположен медиально; обычно состоит из латеральной и медиальной частей;

3) ограда, *claustrum*;

4) миндалевидное тело, *corpus amygdaloideum*, – расположено в толще височной доли.

Анатомо-топографические взаимоотношения базальных ядер

– хвостатое ядро, *nucleus caudatus*, отделено от чечевицеобразного ядра, *nucleus lentiformis*, передней ножкой внутренней капсулы, *capsula interna*;

– ограда, *claustrum*, и скорлупа, *putamen*, разделены наружной капсулой, *capsula externa*;

– ограда, *claustrum*, отделена от коры островка посредством самой наружной капсулы, *capsula extrema*;

– мозговая пластинка, *lamina medullaris*, разделяет бледный шар, *globus pallidus*, и скорлупу, *putamen*;

– таламус (зрительный бугор), *thalamus*, и чечевицеобразное ядро, *nucleus lentiformis*, разделены задней ножкой внутренней капсулы, *capsula interna*;

– хвостатое ядро, *nucleus caudatus*, и скорлупа, *putamen*, образуют полосатое тело, *corpus striatum*;

– полосатое тело, *corpus striatum*, вместе с бледным шаром, *globus pallidus*, функционируют совместно, образуя стриопаллидарную систему: они взаимно уравнивают друг друга, при этом паллидум (*globus pallidus*) оказывает активизирующее воздействие, а стриатум – тормозящее;

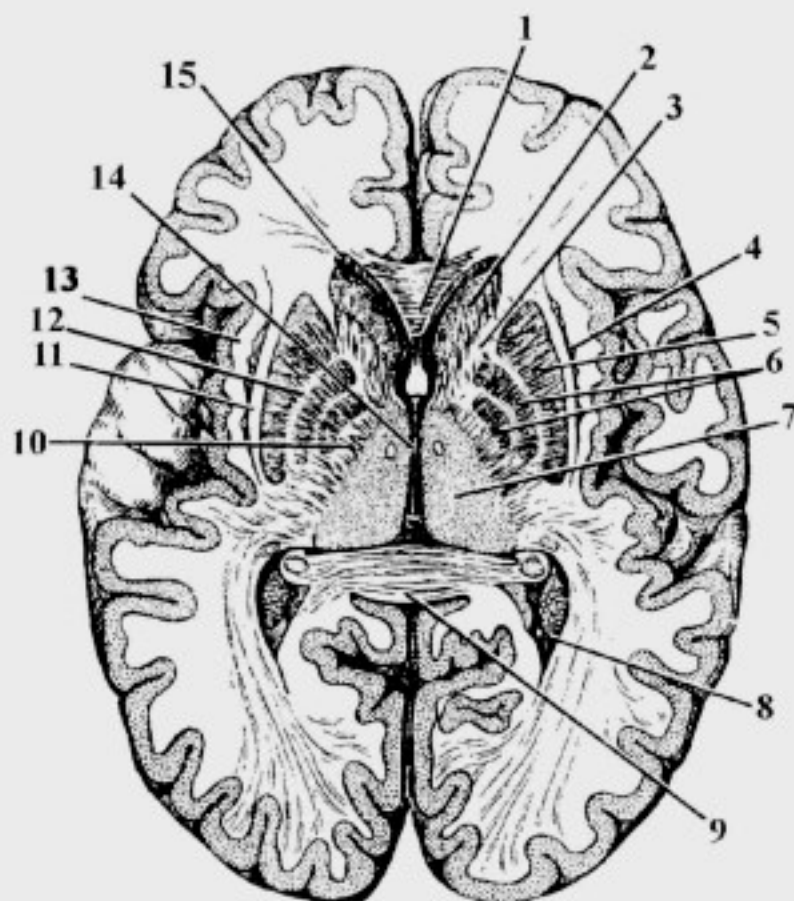


Рис. 40. Топография базальных ядер (горизонтальный разрез головного мозга):

1 – forceps frontalis; 2 – caput nuclei caudati; 3 – crus anterior capsulae internae; 4 – claustrum; 5 – putamen; 6 – globus pallidus; 7 – thalamus; 8 – cornu posterius ventriculi laterales; 9 – forceps occipitalis; 10 – crus posterior capsulae internae; 11 – capsula externa; 12 – lamina medullaris; 13 – capsula extrema; 14 – ventriculus tertius; 15 – cornu anterior ventriculi laterales

– при чрезмерном тормозном влиянии стриарной системы возникает гипокинезия – бедность движений, бедность мимики (гипомимия); гипофункция стриарной системы ведет к появлению избыточных непроизвольных движений – гиперкинезов, т.к. отсутствует тормозящее влияние на паллидарную систему;

– стриопаллидарная система связана с корой полушарий большого мозга и медиальными ядрами таламуса волокнами *tr. corticostriatus et tr. striothalamicus*.

Боковые желудочки

Боковые желудочки, *ventriculi laterales*, являются полостью конечного мозга. В них выделяют следующие части (рис. 41, 42):

1. Центральная часть, *pars centralis*, расположена в теменной доле.
2. Передний рог, *cornu anterius*, расположен в лобной доле.
3. Задний рог, *cornu posterius*, расположен в затылочной доле.
4. Нижний рог, *cornu inferius*, расположен в височной доле.

1. Центральная часть:

– верхняя стенка (крыша): мозолистое тело, *corpus callosum*;
– дно: тело хвостатого ядра, *corpus nuclei caudati*; таламус (зрительный бугор) и свод, *thalamus et fornix*.

2. Передний рог:

– медиальная стенка: прозрачная перегородка, *septum pellucidum*;
– латеральная стенка: головка хвостатого ядра, *caput nuclei caudati*;
– передняя, верхняя, нижняя стенки: лобные щипцы, *forceps frontalis*.

3. Задний рог:

– верхняя и латеральная стенки: затылочные щипцы, *forceps occipitalis*;
– остальные стенки: белое вещество затылочной доли.

4. Нижний рог:

– латеральная и верхняя стенки: белое вещество височной доли;
– медиальная и, частично, нижняя стенки: гиппокамп, *hippocampus*.

Анатомические образования боковых желудочков:

– в центральной части и нижнем роге расположено сосудистое сплетение бокового желудочка, *plexus choroideus ventriculi lateralis*;
– на медиальной стенке заднего рога расположены:
а) луковица заднего рога, *bulbus cornu posterioris*, находится сверху,
– соответствует теменно-затылочной борозде;

б) итичья шпора, *calcar avis*, находится снизу, – соответствует шпорной борозде;

– на нижней стенке заднего рога находится коллатеральный треугольник, *trigonum collaterale*, который соответствует коллатеральной борозде;

– гиппокамп, *hippocampus*, соединен со сводом при помощи бахромки, *fimbria hippocampi*;

– на дне нижнего рога расположено коллатеральное возвышение, *eminentia collateralis*, – продолжение коллатерального треугольника;

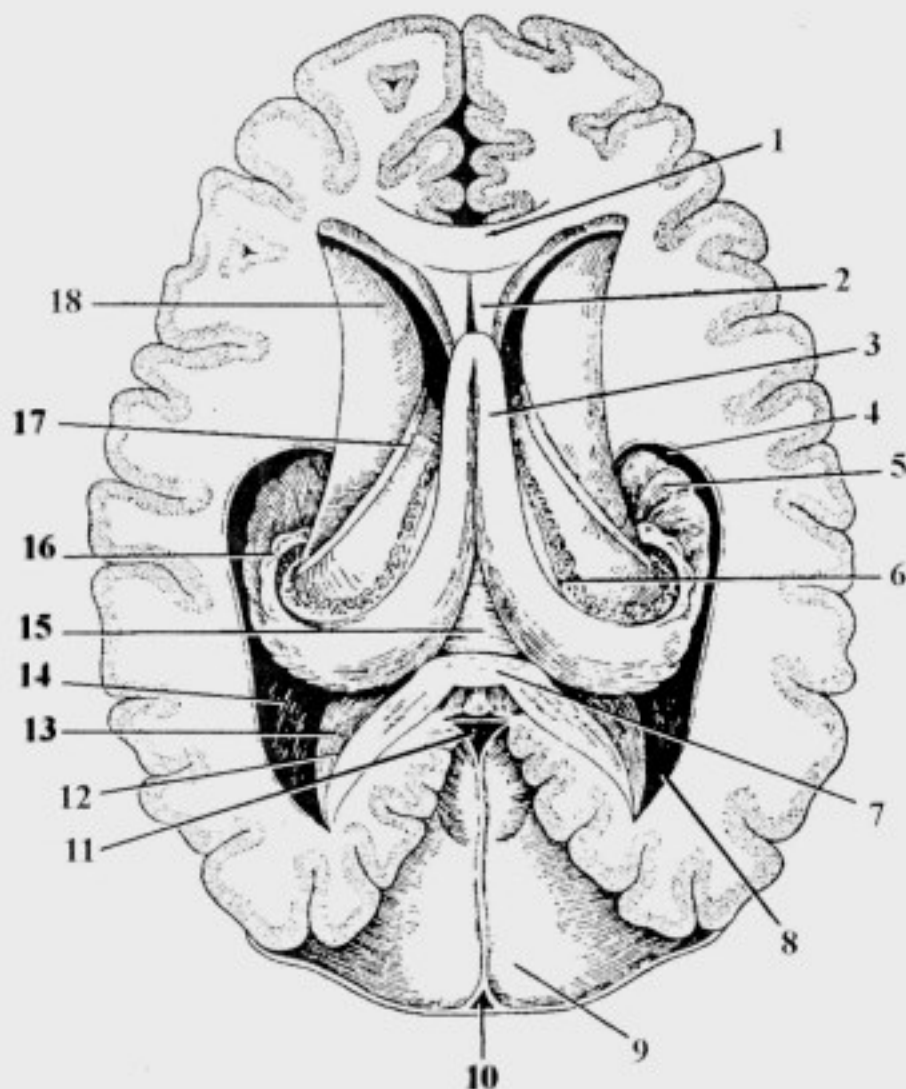


Рис. 41. Горизонтальный разрез головного мозга через боковые желудочки: 1 – forceps frontalis; 2 – septum pellucidum; 3 – corpus fornix; 4 – cornu inferius; 5 – hippocampus; 6 – plexus choroides ventriculi lateralis; 7 – forceps occipitalis; 8 – cornu posterius ventriculi laterales; 9 – tentorium cerebelli; 10 – sinus sagittalis superior; 11 – sinus rectus; 12 – bulbus cornu posterioris; 13 – calcar avis; 14 – trigonum collaterale; 15 – comissura hippocampi; 16 – fimbria hippocampi; 17 – stria terminalis; 18 – caput nuclei caudati

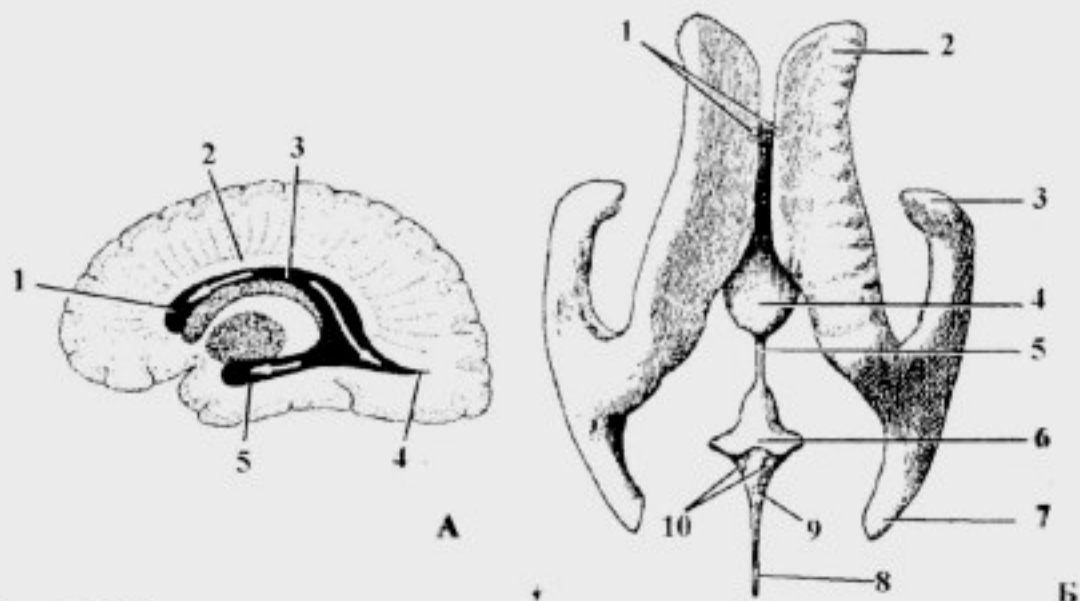


Рис. 42. Желудочки головного мозга:

А – боковые желудочки: 1 – cornu anterius; 2 – corpus callosum; 3 – pars centralis; 4 – cornu posterius; 5 – cornu inferius;

Б – слепок желудочковой системы головного мозга: 1 – foramina interventricularia; 2 – cornu anterius; 3 – cornu inferius; 4 – ventriculus tertius; 5 – aqueductus cerebri; 6 – ventriculus quartus; 7 – cornu posterius; 8 – canalis centralis; 9 – apertura mediana ventriculi quarti; 10 – aperturae laterales ventriculi quarti

– между столбами свода, *columnae fornicis*, и мозолистым телом (*rostrum et lamina rostralis*) натянута пластинка прозрачной перегородки, *lamina septi pellucidi* (см. рис. 13, 20), которая с такой же пластинкой противоположной стороны образует прозрачную перегородку, *septum pellucidum*; она отделяет передние рога боковых желудочков друг от друга;

– между пластинками прозрачной перегородки, *lamina septi pellucidi*, противоположных сторон находится полость прозрачной перегородки, *cavitas septi pellucidi*, заполненная спинномозговой жидкостью;

– боковые желудочки сообщаются с III желудочком посредством межжелудочкового отверстия, *foramen interventriculare (Monroi)*;

– межжелудочковое отверстие, *foramen interventriculare (Monroi)*, расположено между столбами свода, *columna fornicis*, и передним концом таламуса, *thalamus*.

Оболочки головного мозга

1. Твердая оболочка головного мозга, *dura mater encephali*, (*pachymenix*), плотно срастается с костями черепа, особенно в области основания (рис. 43).

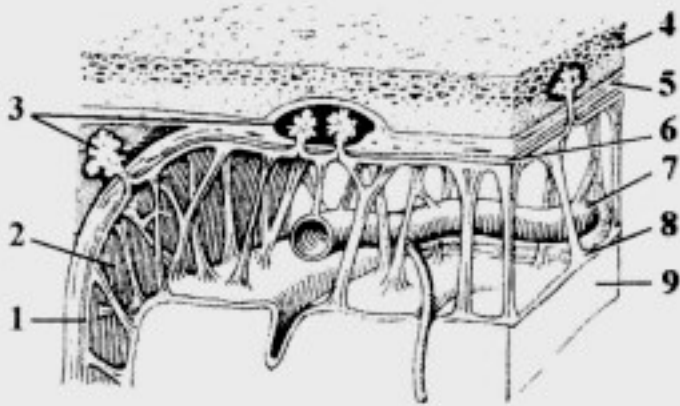


Рис. 43. Оболочки и межоболочечные пространства головного мозга:

1 – arachnoidea encephali; 2 – spatium subarachnoideum; 3 – granulationes arachnoidales; 4 – os parietale; 5 – dura mater encephali; 6 – spatium subdurale; 7 – vasa cerebri; 8 – pia mater encephali; 9 – cortex cerebri

2. Паутинная оболочка головного мозга, arachnoidea encephali, образована рыхлой соединительной тканью, тяжи которой направляются к сосудистой оболочке: тонкая, прозрачная, лишена сосудов; она образует выросты – грануляции паутинной оболочки (Пахионовы), *granulationes arachnoidales (Pachioni)*, которые служат для оттока спинномозговой жидкости в кровеносное русло.

3. Сосудистая оболочка головного мозга, pia mater encephali, тесно прилегает к мозгу, заходя во все борозды и щели.

Паутинная и сосудистая оболочки объединяются под названием мягкой оболочки, *leptomeningx*.

Отростки (дуPLICATIONЫ) твердой мозговой оболочки:

1) серп большого мозга (большой серповидный отросток), *falx cerebri*, расположен между полушариями большого мозга;

2) намет мозжечка, *tentorium cerebelli*, отделяет затылочные доли большого мозга от мозжечка;

3) серп мозжечка (малый серповидный отросток), *falx cerebelli*, расположен между полушариями мозжечка;

4) диафрагма седла, *diaphragma sellae*, прикрывает сверху турецкое седло; в ее середине расположено отверстие для воронки гипофиза, *infundibulum*.

Межоболочечные пространства головного мозга

1. Субдуральное пространство, spatium subdurale, расположено между твердой и паутинной оболочками; заполнено небольшим количеством спинномозговой жидкости.

2. Подпаутинное пространство, spatium subarachnoideum, расположено между паутинной и сосудистой оболочками; заполнено спинномозговой жидкостью.

Цистерны подпаутинного пространства

Цистерны – это локальные расширения подпаутинного пространства (рис. 44):

1) мозжечково-мозговая цистерна, *cisterna cerebellomedularis*, расположена между задним краем мозжечка и дорсальной поверхностью продолговатого мозга;

2) цистерна большой вены мозга, *cisterna venae cerebri magnaе*, расположена в области поперечной щели мозга, в окружности большой вены мозга;

3) цистерна моста, *cisterna pontis*, расположена на вентральной поверхности, у перехода среднего мозга в мост;

4) межножковая цистерна, *cisterna interpeduncularis*, расположена в *fossa interpeduncularis*;

5) цистерна перекреста, *cisterna chiasmatis*, лежит впереди зрительного перекреста;

6) цистерна латеральной ямки большого мозга, *cisterna fossae lateralis cerebri*, залегает в Сильвиевой борозде;

7) цистерна мозолистого тела, *cisterna corporis callosi*, располагается над мозолистым телом.

Спинномозговая жидкость

Спинномозговая жидкость, *liquor cerebrospinalis*, заполняет подпаутинное и субдуральное пространства головного и спинного мозга; она сходна по составу с эндо- и перилимфой внутреннего уха и водянистой влагой глазного яблока:

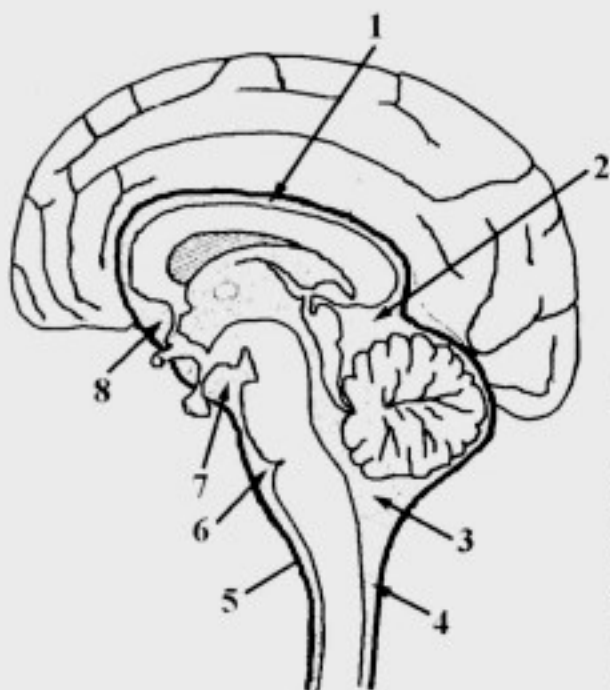


Рис. 44. Цистерны подпаутинного пространства головного мозга: 1 – *cisterna corporis callosi*; 2 – *cisterna venae cerebri magnaе*; 3 – *cisterna cerebellomedularis*; 4 – *spatium subaracnoideum*; 5 – *arachnoidea encephali*; 6 – *cisterna pontis*; 7 – *cisterna interpeduncularis*; 8 – *cisterna chiasmatis*

– образование спинномозговой жидкости происходит путем трансудации из сосудистых сплетений, *plexus choroidei*, мягкой мозговой оболочки;

– отток спинномозговой жидкости происходит в венозную систему через Пахионовы грануляции, а отчасти – в лимфатическую систему через периневральные пространства нервов, в которые продолжаются мозговые оболочки;

– подпаутинное пространство в области мозжечково-мостовой цистерны, *cisterna cerebellomedullaris*, сообщается с IV желудочком (см. рис. 22) через:

а) срединное отверстие четвертого желудочка, *apertura mediana ventriculi quarti (foramen Magendi)*;

б) два боковых отверстия, *aperturales laterales ventriculi quarti (foramen Luschka)*.

Кровоснабжение головного мозга

Артерии головного мозга

На основании мозга ветви *a. carotis interna* и *a. basilaris* (последняя формируется при слиянии *aa. vertebrales* противоположных сторон) образуют *circulus arteriosus cerebri (Willisii)*. Основными артериями, питающими большой мозг являются (рис. 45):

– *a. cerebri anterior* (ветвь *a. carotis interna*), соединяется с одноименной артерией противоположной стороны посредством *a. communicans anterior*; далее она огибает *corpus callosum*, снабжая кровью медиальную поверхность полушарий и основание лобной доли;

– *a. cerebri media* (ветвь *a. carotis interna*), проходит по *s. lateralis cerebri*, снабжая кровью островок, большую часть лобной доли, теменную долю, верхнюю и среднюю височные извилины;

– *a. cerebri posterior* (ветвь *a. basilaris*), соединяется посредством *a. communicans posterior* с *a. carotis interna*; она питает затылочную долю, основание теменной и височной долей.

От указанных артерий в толщу мозга проникают:

1) кортикальные артерии снабжают кровью кору головного мозга;

2) медуллярные артерии – белое вещество;

3) центральные артерии – базальные ядра и структуры промежуточного мозга.

Средний мозг васкуляризируют *aa. mesencephalicae* (ветви *a. basilaris*) и ветви *a. communicans posterior*; от *a. superior cerebelli* снабжается также *lamina tecti* (четверохолмие);

Мост питают *aa. pontis et a. superior cerebelli* (ветви *a. basilaris*);

Мозжечок получает кровь от:

- *a. inferior posterior cerebelli* (ветвь *a. vertebralis*);
- *a. inferior anterior cerebelli* (ветвь *a. basilaris*);
- *a. superior cerebelli* (ветвь *a. basilaris*);

Продолговатый мозг васкуляризируют *aa. spinales anteriores et posteriores* (ветви *a. vertebralis*).

Вены головного мозга:

1. Поверхностные вены мозга, *vv. cerebri superficiales*:

- верхние мозговые вены, *vv. cerebri superiores*, собирают кровь от коры верхнелатеральной поверхности полушарий; они впадают преимущественно в *sinus sagittalis superior*;

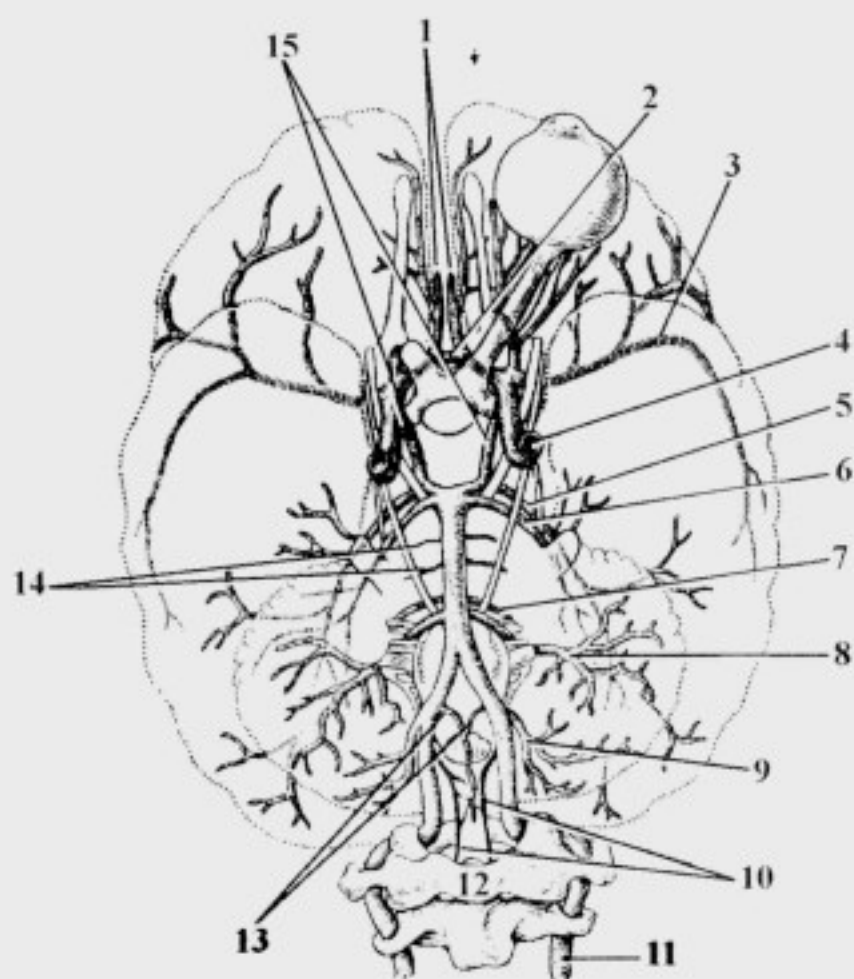


Рис. 45. Артерии головного мозга:

1 - *a. cerebri anterior*; 2 - *a. communicans anterior*; 3 - *a. cerebri media*; 4 - *a. carotis interna*; 5 - *a. cerebri posterior*; 6 - *a. superior cerebelli*; 7 - *a. labyrinthi*; 8 - *a. inferior anterior cerebelli*; 9 - *a. inferior posterior cerebelli*; 10 - *a. spinalis posterior*; 11 - *a. vertebralis*; 12 - atlas; 13 - *a. spinalis anterior*; 14 - *aa. pontis*; 15 - *a. communicans posterior*

– поверхностная средняя мозговая вена, *v. cerebri media superficialis*, (парная) проходит в центральной борозде; впадает в *sinus sagittalis superior* или *sinus cavernosus*;

– нижние мозговые вены, *vv. cerebri inferiores*, берут начало в коре нижней поверхности большого мозга; вливаются в *sinus cavernosus*, *intercavernosus* и *sphenoparietalis*;

– верхние вены полушария мозжечка, *vv. hemisphaeriae cerebelli superiores*, начинаются на верхней поверхности полушарий мозжечка; впадают в *sinus rectus* и в *v. cerebri magna*;

– нижние вены полушария мозжечка, *vv. hemisphaeriae cerebelli inferiores*, находятся на нижней поверхности мозжечка; вливаются в *sinus transversus* и *sinus petrosus inferior*.

2. Глубокие мозговые вены, *vv. cerebri profundae*, начинаются в базальных ядрах и белом веществе:

– базальная вена, *v. basalis*, формируется в области *substantia perforata anterior*, проходит вдоль зрительного тракта, огибает ножки мозга и вливается над шишковидным телом в *v. cerebri magna*;

– передние мозговые вены, *vv. cerebri anteriores*, начинаются на медиальной поверхности полушарий, выходят на основание и впадают в *v. cerebri magna* и *sinus sagittalis inferior*;

– внутренние мозговые вены, *vv. cerebri internae*, собирают кровь от белого вещества полушарий, зрительного бугра и базальных ядер; впадают в *v. cerebri magna*.

– верхняя и нижняя ворсинчатые вены, *vv. choroideae superior et inferior*, формируются из вен сосудистого сплетения бокового желудочка; впадают в *v. cerebri magna*;

– верхняя и нижняя таламо-стриарные вены, *vv. thalamostriatae superior et inferior*, начинаются в зрительном бугре и базальных ядрах; вливаются в *v. cerebri magna*;

– большая вена мозга, *v. cerebri magna*, формируется в результате слияния перечисленных выше глубоких вен полушарий большого мозга; впадает в *sinus rectus*.

ПРОВОДЯЩИЕ ПУТИ ЦЕНТРАЛЬНОЙ НЕРВНОЙ СИСТЕМЫ

Проводящий путь – это цепь анатомически и функционально взаимосвязанных нейронов, обеспечивающих проведение одинаковых по функции нервных импульсов в строго определенном направлении. В соответствии с частями рефлекторной дуги выделяют афферентные, ассоциативные и эфферентные проводящие пути (рис.46).

Нервный тракт – это совокупность аксонов, образующих пучки нервных волокон, локализованных в строго определенных местах центральной нервной системы и проводящих одинаковые по функции нервные импульсы:

- нервный тракт – это составная часть проводящего пути;
- по ходу афферентных проводящих путей выделяют несколько последовательно расположенных трактов;
- эфферентные проводящие пути обычно представлены одним трактом.

Афферентные пути обеспечивают проведение нервных импульсов от рецептора до интеграционного центра головного мозга:

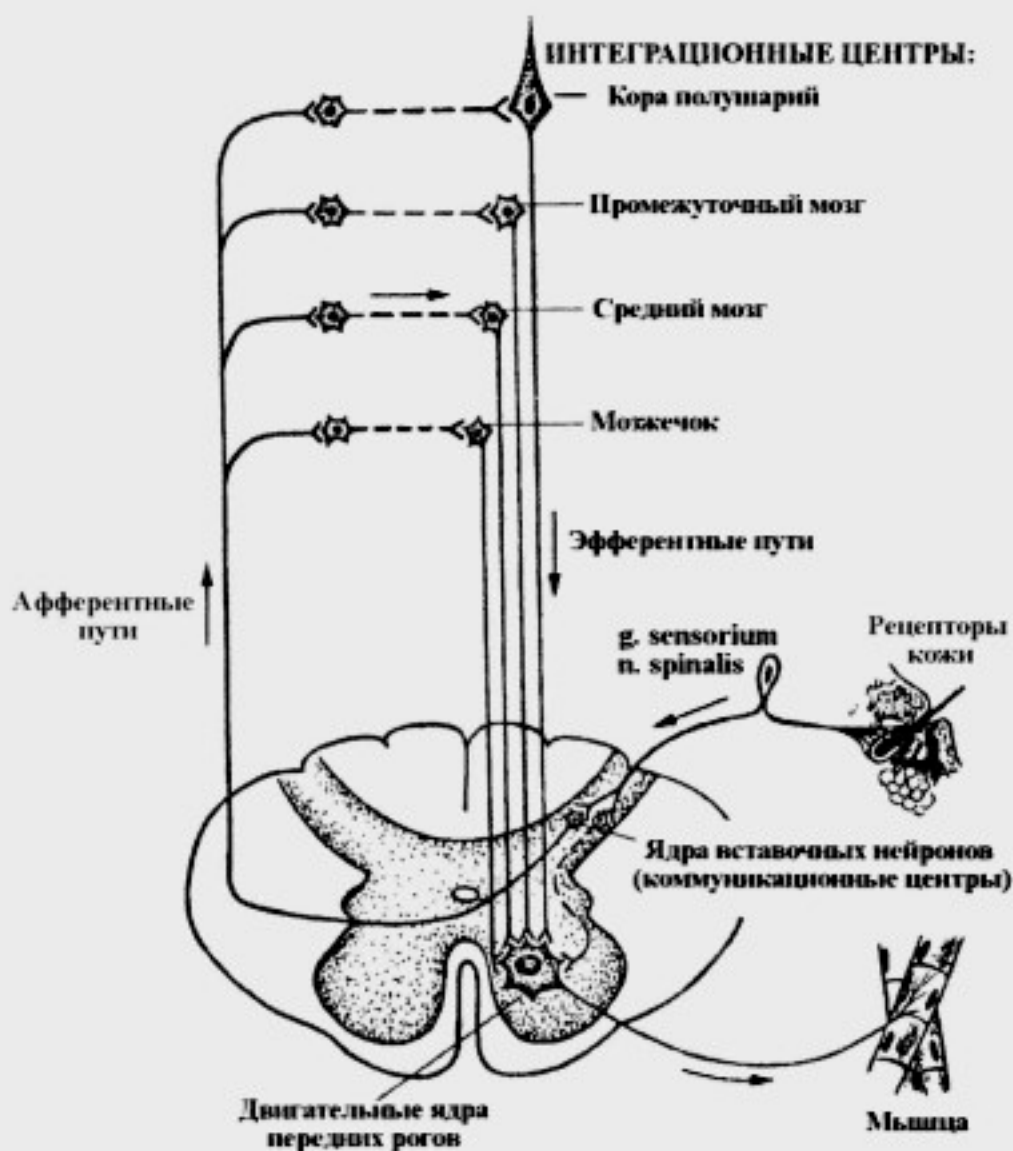


Рис. 46. Проводящие пути нервной системы (схема)

– афферентные нервные пути можно классифицировать на **пути сознательной и бессознательной чувствительности**;

– пути сознательной чувствительности заканчиваются в интеграционных центрах коры полушарий большого мозга;

– пути бессознательной чувствительности – в подкорковых интеграционных центрах: мозжечке, среднем мозге, промежуточном мозге.

По видам чувствительности различают афферентные **пути общей и специальной чувствительности**.

Ассоциативные пути обеспечивают связь между интеграционными центрами головного мозга, например, между мозжечком и корой полушарий большого мозга.

Эфферентные пути обеспечивают проведение нервного импульса от интеграционного центра до эффектора (рабочего органа):

– эфферентные проводящие пути, берущие начало от нейронов коры полушарий большого мозга, называют корковыми;

– по своей форме большинство нейроцитов, образующих эти пути, являются пирамидными, в связи с этим корковые пути называют также **пирамидными**;

– корковые пути обеспечивают выполнение сложных произвольных (сознательных) двигательных актов;

– эфферентные проводящие пути, начинающиеся от нейронов стволовых интеграционных центров, называют **экстрапирамидными**;

– по этим путям проводятся нервные импульсы, обеспечивающие тонус мускулатуры и сложные безусловнорефлекторные двигательные акты (непроизвольные);

– волокна эфферентных путей заканчиваются на клетках ДЯПРСМ или ДЯЧН.

Необходимо отметить, что структуры внутри вещества ствола головного мозга условно можно распределить на три зоны:

I зона – основание ствола мозга (*pars basillaris* среднего мозга и моста, пирамиды продолговатого мозга) соответствует вентральной поверхности:

– в первой зоне проходят нисходящие (эфферентные) пирамидные тракты, начинающиеся от коры полушарий большого мозга;

– эти тракты обеспечивают выполнение произвольных, осознанных движений и оказывают тормозное воздействие на сегментарный аппарат.

II зона – покрывка ствола (*tegmentum* среднего мозга, моста и продолговатого мозга) соответствует средней зоне; в ней находятся:

– афферентные (восходящие) тракты;

– эфферентные экстрапирамидные тракты, начинающиеся от подкорковых двигательных центров;

- клетки и ядра ретикулярной формации;
- ядра черепных нервов;
- подкорковые двигательные центры экстрапирамидной системы (*nucleus ruber, substantia nigra*), которые безусловнорефлекторно регулируют тонус мышц и обеспечивают произвольные движения.

III зона – крыша ствола головного мозга – расположена дорсальнее полости нервной трубки; она представлена интеграционными центрами:

- мозжечком, обеспечивающим координацию движений;
- пластинкой крыши (четверохолмием), обеспечивающим безусловные рефлекторные двигательные акты в ответ на сильные и неожиданные раздражения.

Афферентные проводящие пути

Афферентные проводящие пути проходят во II зоне ствола головного мозга. Основными из них являются:

1 – путь болевой, температурной и тактильной (экстероцептивной) чувствительности от области туловища, конечностей и шеи – *tr. gangliospinothalamocorticalis*;

2 – путь проприоцептивной чувствительности (глубокой) – от области туловища, конечностей и шеи – *tr. gangliobulbothalamocorticalis*;

3 – путь всех видов общей чувствительности от головы – *tr. ganglionucleothalamocorticalis*.

Основными бессознательными афферентными путями общей чувствительности являются:

1 – передний спинно-мозжечковый путь, *tr. spinocerebellaris anterior* (пучок Говерса);

2 – задний спинно-мозжечковый путь, *tr. spinocerebellaris posterior* (пучок Флексига);

3 – ядерно-мозжечковый путь, *tr. nucleocerebellaris*.

Основными афферентными путями специальной чувствительности являются:

1 – вестибулярный (статокинетический) путь;

2 – слуховой путь;

3 – зрительный путь;

4 – вкусовой путь;

5 – обонятельный путь.

Пути общей чувствительности

1. Путь болевой, температурной и тактильной чувствительности от области туловища, конечностей и шеи (ганглио-спинно-таламокорковый путь, *tr. gangliospinothalamocorticalis*):

– начинается от экстерорецепторов кожи шеи, туловища и конечностей (рис. 45);

– далее импульсы поступают по периферическим отросткам псевдоуниполярных клеток к *ganglion sensorium n. spinalis* (1 нейроны);

– центральные отростки псевдоуниполярных клеток (*ganglion sensorium n. spinalis*) в составе задних корешков проникают в спинной мозг и заканчиваются на клетках *nucleus proprius cornu posterioris* (2 нейроны);

– аксоны *nucleus proprius cornu posterioris* поднимаются косо на 2-3 сегмента выше и в области белой спайки полностью переходят на противоположную сторону, образуя:

а) латеральный спинно-таламический тракт, *tr. spinothalamicus lateralis*, (болевая и температурная чувствительность);

б) передний спинно-таламический тракт, *tr. spinothalamicus anterior*, (тактильная чувствительность);

– в спинном мозге указанные тракты проходят, соответственно, в боковом и переднем канатиках;

– в продолговатом мозге латеральный и передний спинно-таламические тракты объединяются в единый спинно-таламический тракт, *tr. spinothalamicus*, который имеет второе название – спинномозговая петля, *lemniscus spinalis*;

– далее спинно-таламический тракт проходит в покровке моста и среднего мозга (II зона ствола) и заканчивается на вентролатеральных ядрах таламуса;

– большая часть аксонов *nuclei ventrolaterales thalami* (3 нейроны) в составе таламокоркового тракта, *tr. thalamocorticalis*, через заднюю ножку *capsula interna*

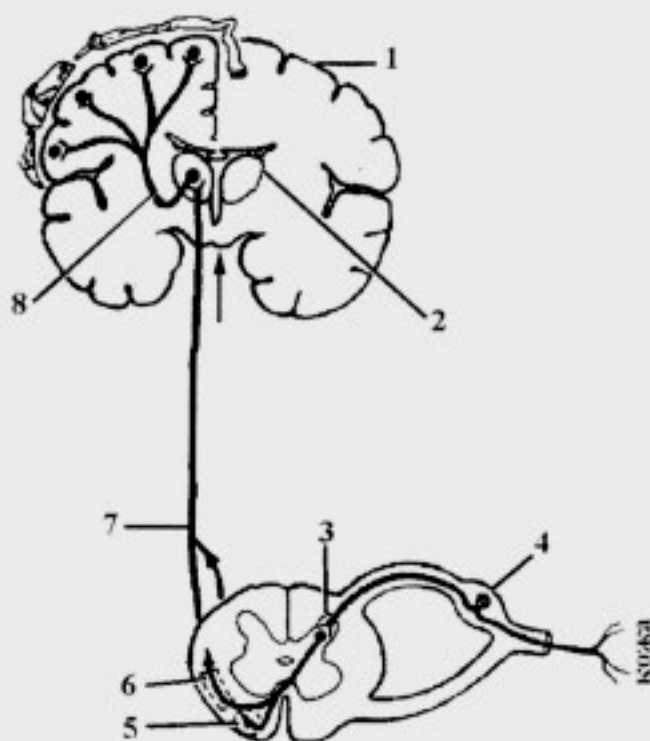


Рис. 45. Проводящий путь болевой и температурной чувствительности:

1 – gyrus postcentralis; 2 – thalamus; 3 – nucleus proprius cornu posterioris; 4 – ganglion sensorium n. spinalis; 5 – tr. spinothalamicus anterior; 6 – tr. spinothalamicus lateralis; 7 – tr. spinothalamicus (lemniscus spinalis); 8 – tr. thalamocorticalis

направляется в IV слой коры постцентральной извилины (проекционный центр общей чувствительности; 4 нейрон); небольшая часть волокон заканчивается в области *s. intraparietalis* (центр схемы тела);

– часть аксонов вентролатеральных ядер таламуса направляется в его медиальные ядра (чувствительный интеграционный центр экстрапирамидной системы), которые принимают участие в обеспечении безусловнорефлекторной регуляции тонуса мышц в ответ на раздражение экстероцепторов.

Таким образом, путь поверхностной (экстероцептивной) чувствительности последовательно включает три тракта:

а) *tr. gangliospinalis*;

б) *tr. spinothalamicus (lemniscus spinalis)*;

в) *tr. thalamocorticalis*. *

2. Путь сознательной проприоцептивной (глубокой) чувствительности (ганглио-бульбарно-таламокорковый путь, *tr. gangliobulbothalamocorticalis*):

– проприоцептивная чувствительность – это информация о состоянии мышц, сухожилий, связок, капсулы сустава, надкостницы и костей, характеризующая состояние органов опорно-двигательного аппарата;

– путь начинается от проприоцепторов и по периферическим отросткам псевдоуниполярных клеток (рис. 48) нервный импульс поступает к клеткам *ganglion sensorium n. spinalis* (1 нейроны);

– далее в составе задних корешков спинномозговых нервов импульсы поступают в спинной мозг и, минуя серое вещество, идут в задний канатик;

– в заднем канатике центральные отростки псевдоуниполярных клеток *ganglion sensorium n. spinalis* формируют: тонкий пучок, *fasciculus gracilis*, (Голля) – лежит медиально; и клиновидный пучок, *fasciculus cuneatus*, (Бурдаха) – расположен латерально;

– пучок Голля проводит импульсы сознательной проприоцептивной чувствительности от нижних конечностей и нижней половины туловища (от 19 нижних сегментов спинного мозга); пучок Бурдаха – от верхней части туловища, верхних конечностей и шеи (от 12 верхних сегментов спинного мозга);

– в составе задних канатиков пучки Голля и Бурдаха поднимаются до *tuberculum gracile et tuberculum cuneatum* продолговатого мозга (2 нейроны);

– аксоны *nucleus gracilis et nucleus cuneatus* формируют:

а) внутренние дугообразные волокна, *fibrae arcuate internae*, перекрещиваются с такими же волокнами противоположной стороны, образуя бульбарно-таламический тракт, *tr. bulbothalamicus* (медиальная петля, *lemniscus medialis*);

б) наружные дугообразные волокна, *fibrae arcuate externae*, направляются к коре червя мозжечка через нижнюю ножку, формируя бульбарно-мозжечковый тракт, *tr. bulbo cerebellaris*;

– далее бульбарно-таламический тракт проходит рядом со спинно-таламическим трактом в покрывке моста и среднего мозга (II зона ствола) и заканчивается в вентролатеральных ядрах таламуса;

– большая часть аксонов *nuclei ventrolaterales thalami* (3 нейроны) в составе *tr. thalamocorticalis* через заднюю ножку *capsula interna* направляется в IV слой коры предцентральной извилины (центр двигательных (кинестетических) функций); меньшая часть волокон – в кору постцентральной извилины (центр общей чувствительности); еще меньшая часть – в *s. intraparietalis* (центр схемы тела), где происходит анализ поступившей информации (4 нейроны);

– часть аксонов *nuclei ventrolaterales thalami* направляется в его медиальные ядра (чувствительный интеграционный центр экстрапиримидной системы) для

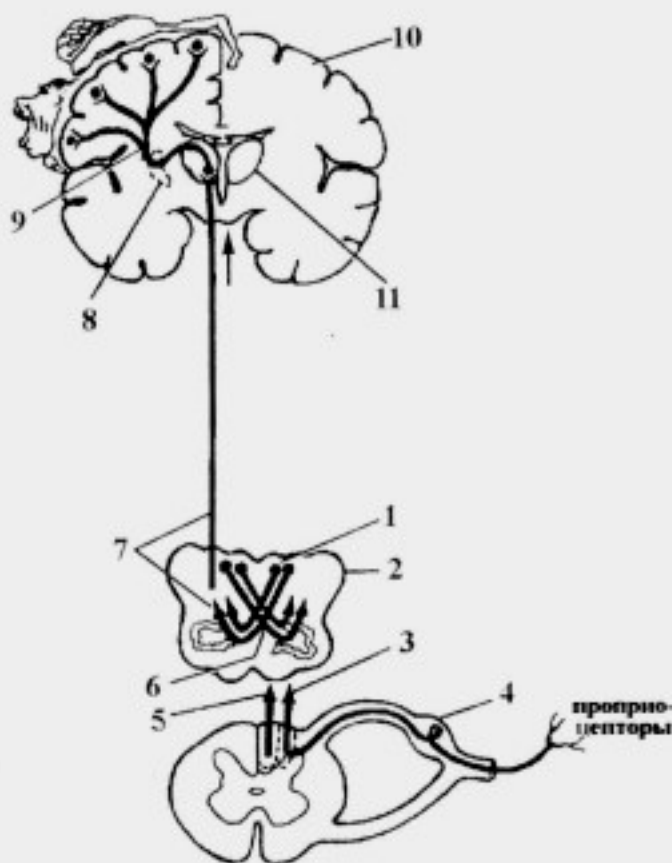


Рис. 48. Проводящий путь сознательной проприоцептивной чувствительности:

1 – *nucleus gracilis et nucleus cuneatus*; 2 – *medulla oblongata*; 3 – *fasciculus cuneatus*; 4 – *ganglion sensorium n. spinalis*; 5 – *fasciculus gracilis*; 6 – *fibrae arcuatae internae*; 7 – *tr. bulbothalamicus* (*lemniscus medialis*); 8 – *capsula interna*; 9 – *tr. thalamocorticalis*; 10 – *gyrus precentralis*; 11 – *thalamus*

обеспечения безусловнорефлекторной регуляции тонуса мышц в ответ на раздражение проприоцепторов.

Таким образом, исходя из локализации коммуникационных центров, путь сознательной проприоцептивной чувствительности последовательно включает три тракта:

- а) *tr. gangliobulbaris*;
- б) *tr. bulbothalamicus (lemniscus medialis)*;
- в) *tr. thalamocorticalis*.

3. Путь общей чувствительности от области лица (ганглио-ядерно-таламокорковый путь, *tr. ganglionucleothalamocorticalis*) проводит импульсы всех видов общей чувствительности от области лица:

- от рецепторов кожи лица, проприоцепторов мимических и жевательных мышц по чувствительным ветвям тройничного нерва импульсы поступают к тройничному узлу (1 нейроны);

- центральные отростки псевдоуниполярных клеток тройничного узла вступают в мост и направляются к чувствительным ядрам тройничного нерва (2 нейроны);

- большая часть аксонов чувствительных ядер тройничного нерва переходит на противоположную сторону, формируя ядерно-таламический тракт, *tr. nucleothalamicus*, (тройничная петля, *lemniscus trigeminalis*);

- меньшая часть аксонов вторых нейронов направляется к коре мозжечка, образуя ядерно-мозжечковый тракт, *tr. nucleocerebellaris*;

- в покрывке моста и среднего мозга этот тракт проходит рядом со спинно-таламическим трактом и заканчивается в вентролатеральных ядрах таламуса (3 нейроны);

- аксоны вентролатеральных ядер таламуса проходят в составе *tr. thalamocorticalis* через заднее бедро внутренней капсулы к нейронам коры полушарий большого мозга в центр общей чувствительности (в нижнюю часть *gyrus postcentralis*), центр двигательных функций (*gyrus precentralis*), и центр схемы тела (*s. intraparietalis*), где расположены 4 нейроны.

4. Задний спинно-мозжечковый путь, *tr. spinocerebellaris posterior*, (пучок Флексига), обеспечивает бессознательную проприоцептивную чувствительность:

- от проприоцепторов мышц (рис. 49) импульсы поступают в *ganglion sensorium n. spinalis* (1 нейроны);

- далее в составе задних корешков спинномозговых нервов импульсы проникают в спинной мозг к *nucleus thoracicus* (2 нейроны);

– аксоны грудного ядра направляются в боковой канатик своей стороны, образуя указанный тракт;

– в продолговатом мозге *tr. spinocerebellaris posterior* проходит в покрывке и в составе нижней ножки мозжечка проникает в кору червя мозжечка (3 нейроны).

Таким образом, *tr. spinocerebellaris posterior*, – это отростки вторых нейронов путей бессознательной проприоцептивной чувствительности своей стороны; он проводит импульсы дифференцированно от каждой отдельной мышцы (задний спинно-мозжечковый путь доставляет более подробную и точную информацию, чем передний).

5. Передний спинно-мозжечковый путь, *tr. spinocerebellaris anterior*, (Гучок Говерса), также проводит импульсы бессознательной проприоцептивной чувствительности:

– от проприоцепторов (рис. 50) импульсы поступают в *ganglion sensorium n. spinalis* (1 нейроны);

– далее в составе задних корешков спинномозговых нервов информация следует в спинной мозг к клеткам *nucleus intermediomedialis* (2 нейроны);

– аксоны последних направляются в боковой канатик своей (10%) и противоположной (90%) сторон, формируя указанный тракт;

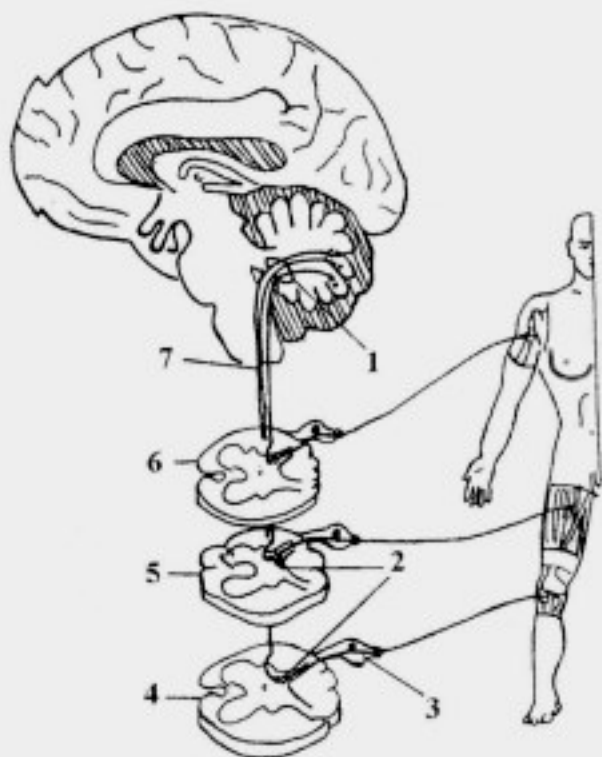


Рис. 49. Задний спинно-мозжечковый путь:

1 – pedunculus cerebellaris inferior; 2 – nucleus thoracicus; 3 – ganglion sensorium n. spinalis; 4 – segmentum sacrale; 5 – segmentum lumbale; 6 – segmentum cervicale; 7 – *tr. spinocerebellaris posterior*

– в продолговатом мозге и мосту тракт проходит в покрывке и в составе верхней ножки мозжечка проникает в кору червя мозжечка (3 нейроны);

– в области верхнего мозгового паруса волокна *tr. spinocerebellaris anterior*, осуществившие перекрест в спинном мозге, возвращаются на свою сторону;

– в связи с тем, что волокна *tr. spinocerebellaris anterior* дважды образуют перекресты (в передней белой спайке спинного мозга и в верхнем мозговом парусе), импульсы бессознательной проприоцептивной чувствительности передаются в мозжечок с одноименной стороны тела.

Таким образом, *tr. spinocerebellaris anterior*, – это аксоны вторых нейронов путей бессознательной проприоцептивной чувствительности своей и противоположной сторон; он проводит импульсы от проприоцепторов групп мышц.

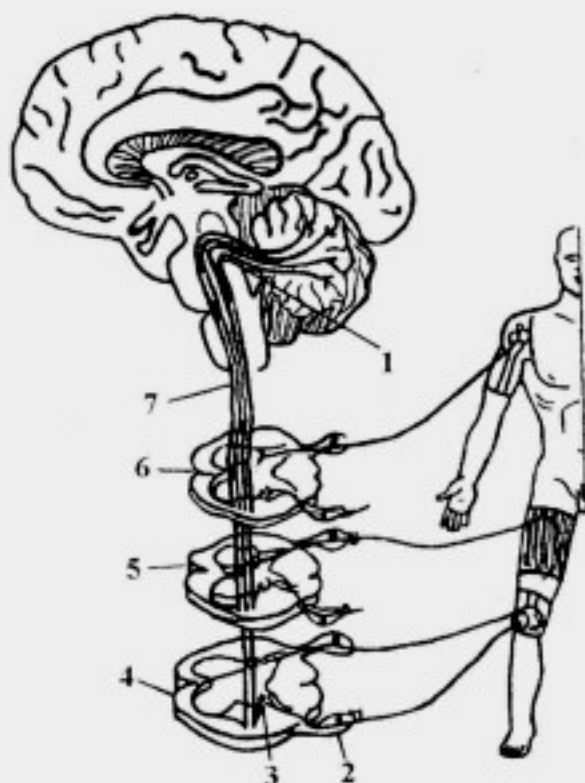


Рис. 50. Передний спинно-мозжечковый путь:

1 – pedunculus cerebellaris superior; 2 – ganglion sensorium n. spinalis; 3 – nucleus intermedio-medialis; 4 – segmentum sacrale; 5 – segmentum lumbale; 6 – segmentum cervicale; 7 – *tr. spinocerebellaris anterior*

Пути специальной чувствительности

1. Слуховой путь

Слуховой путь обеспечивает проведение импульсов до подкорковых и корковых центров, участвуя в обеспечении ответных реакций на звуковые раздражения (рис. 51):

– от рецепторов (волосковые клетки Кортнева органа внутреннего уха) импульсы поступают к клеткам *ganglion cochleare* (1 нейроны) преддверно-улиткового нерва – ганглий расположен в костном стержне улитки;

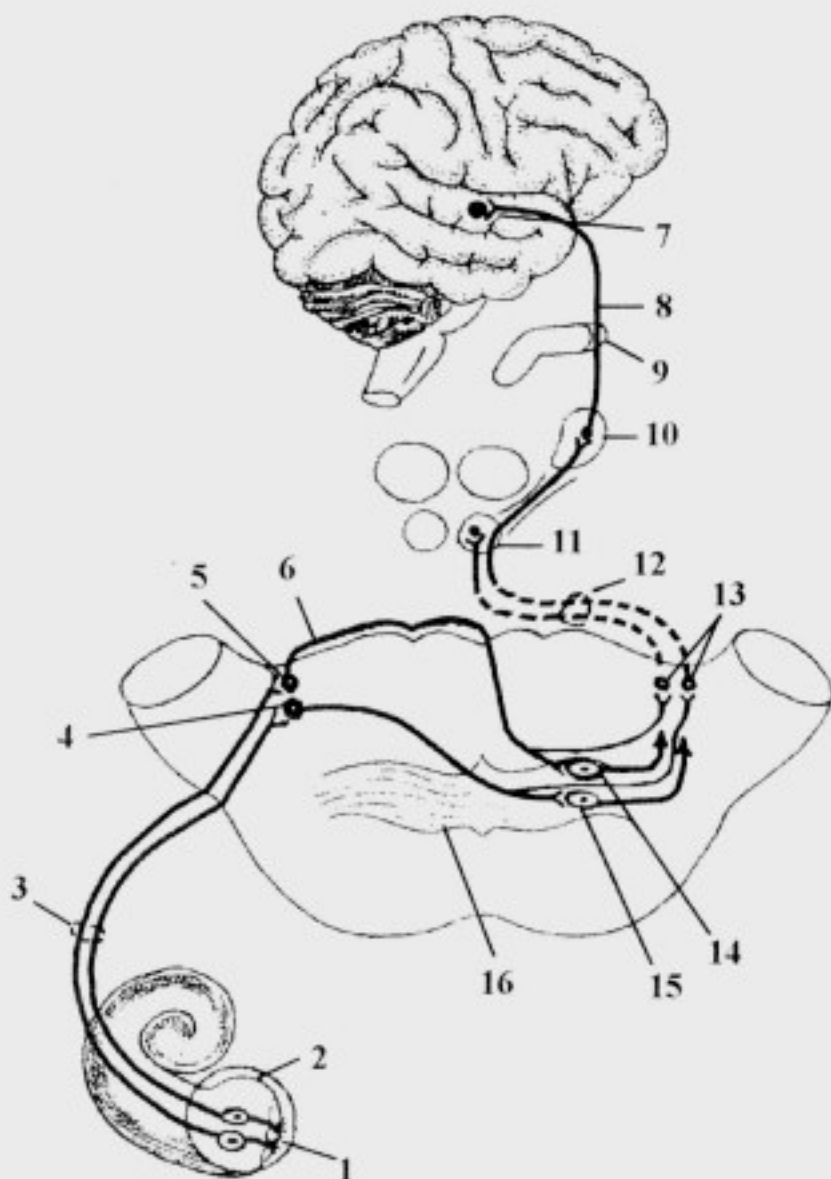


Рис. 51. Проводящий путь слухового анализатора (схема):

1 – organum spirale; 2 – ganglion cochleare; 3 – pars cochlearis n. vestibulo-cochlearis; 4 – nucleus cochlearis anterior; 5 – nucleus cochlearis posterior; 6 – striae medullares ventriculi quarti; 7 – gyrus temporalis superior; 8 – radiatio acustica (tr. geniculotemporalis); 9 – capsula interna; 10 – corpus geniculatum mediale; 11 – colliculus inferior; 12 – lemniscus lateralis; 13 – nuclei lemnisci; 14 – nucleus posterior corporis trapezoidei; 15 – nucleus anterior corporis trapezoidei; 16 – corpus trapezoideum

– центральные отростки биполярных нейронов *ganglion cochleare* образуют *radix cochlearis n. vestibulocochlearis*, который вместе с преддверным корешком направляется в мосто-мозжечковый угол;

– далее импульсы поступают к *nucleus cochlearis anterior et nucleus cochlearis posterior* преддверно-улиткового нерва (2 нейроны);

– аксоны *nucleus cochlearis posterior* выходят на дорсальную поверхность моста, образуя мозговые (слуховые) полоски четвертого желудочка, *striae medullares (acustici) ventriculi quarti*, которые погружаются в *s. medianus*, проходят в составе трапециевидного тела к *nucleus posterior corporis trapezoidei* противоположной стороны; аксоны *nucleus cochlearis anterior* направляются к *nucleus anterior corporis trapezoidei* противоположной стороны, составляя основу трапециевидного тела;

– аксоны ядер трапециевидного тела (3 нейроны) формируют *lemniscus lateralis*; по ее ходу в пределах моста имеются *nuclei lemnisci laterales*, в которых прерывается часть волокон улитковых ядер, проходящих транзитом через ядра трапециевидного тела;

– волокна слуховой петли направляются к подкорковым центрам: нижние холмики среднего мозга, медиальные коленчатые тела, срединные ядра таламуса (4 нейроны);

а) от нижних холмиков среднего мозга информация проводится к верхним холмикам и далее по *tr. tectospinalis* обеспечивается ответная реакция на неожиданные звуковые раздражения;

б) от срединных ядер таламуса импульсы поступают на медиальные ядра, которые являются подкорковым чувствительным центром экстрапирамидной системы; при этом обеспечивается прераспределение тонуса мышц в ответ на соответствующие звуковые раздражения;

в) от ядер медиальных коленчатых тел слуховая информация по *tr. geniculotemporalis* проходит через заднюю ножку внутренней капсулы и затем в виде *radiatio acustica* направляется в среднюю часть верхней височной извилины – проекционный центр слуха (5 нейроны).

2. Вестибулярный (статокинетический) путь

Вместе с кожным, зрительным и двигательным анализаторами вестибулярный анализатор обеспечивает поддержание равновесия при разнообразных движениях и участвует в ориентировочных реакциях организма в пространстве – анализатор равновесия и гравитации (рис. 52):

– от рецепторов статокинетического анализатора (ампулярные гребешки и отолитовы аппараты внутреннего уха) импульсы поступают к *ganglion vestibulare* преддверно-улиткового нерва (1 нейроны);

– далее в составе *radix vestibularis* преддверно-улиткового нерва они входят в мосто-мозжечковый угол и внедряются в вещество моста, направляясь к вестибулярным ядрам (2 нейроны);

– аксоны клеток ядер Дейтерса и Швальбе переходят на противоположную сторону, формируя преддверно-таламический тракт, *tr. vestibulothalamicus*;

– в составе бульбарно-таламического тракта аксоны *tr. vestibulothalamicus* проходят до таламуса, заканчиваясь на его центральных ядрах (3 нейроны);

– аксоны центральных ядер таламуса направляются через заднюю ножку внутренней капсулы в корковую часть вестибулярного анализатора – преимущественно, кора полушарий средней и нижней височных извилин (4 нейроны).

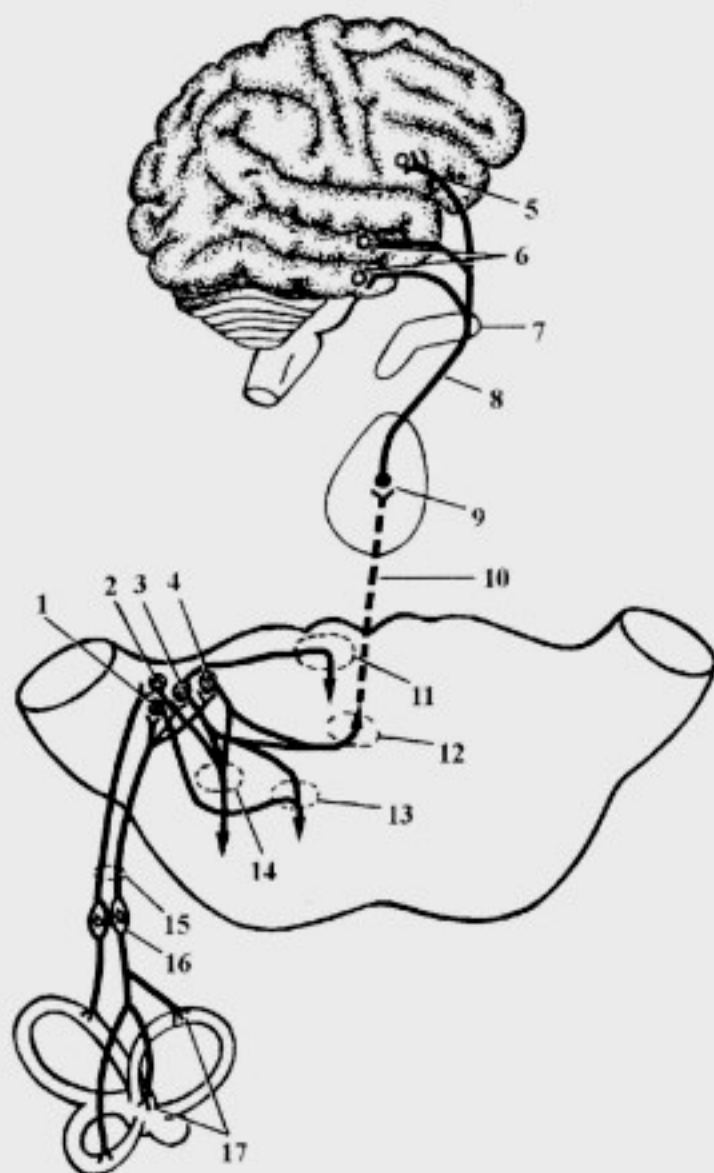


Рис. 52. Проводящий путь вестибулярного анализатора (схема):

1 – nucleus vestibularis inferior; 2 – nucleus vestibularis superior; 3 – nucleus vestibularis lateralis; 4 – nucleus vestibularis medialis; 5 – gyrus frontalis inferior; 6 – gyri temporales medius et inferior; 7 – capsula interna; 8 – tr. thalamocorticalis; 9 – nuclei mediani thalami; 10, 12 – tr. vestibulothalamicus; 11 – fasciculus longitudinalis medialis; 13 – tr. vestibulospinalis; 14 – tr. vestibulocerebellaris; 15 – n. vestibulocochlearis; 16 – g. vestibulare; 17 – maculae et cristae ampullares

Следует обратить внимание, что аксоны вестибулярных ядер также формируют:

а) преддверно-спинномозговой путь, *tr. vestibulospinalis*, – от ядер Дейтерса и Роллера, который проходит в покрывке моста и продолговатого мозга; в спинном мозге – на границе бокового и переднего канатиков, посегментно заканчиваясь на ДЯПРСМ;

б) преддверно-мозжечковый путь, *tr. vestibulocerebellaris*, – от ядер Бехтерева, Дейтерса и Швальбе; он проходит через нижние ножки к коре червя мозжечка;

в) часть аксонов ядра Дейтерса направляется в состав *fasciculus longitudinalis medialis* своей и противоположной сторон;

– часть аксонов центральных ядер таламуса направляется в медиальные ядра таламуса (чувствительный интеграционный центр экстрапирамидной системы), который принимает участие в обеспечении безусловнорефлекторной регуляции тонуса мышц при вестибулярных нагрузках.

3. Зрительный путь

Зрительный путь обеспечивает проведение световых импульсов от сетчатки до подкорковых и корковых центров, участвуя в обеспечении ответных реакций на зрительные раздражения (рис. 53):

– от палочек и колбочек, которые находятся в девятом слое сетчатки, импульсы поступают на периферические отростки биполярных клеток (1 нейроны);

– центральные отростки биполярных клеток заканчиваются на мультиполярных нервных клетках сетчатки (2 нейроны);

– аксоны ганглиозных (мультиполярных) клеток формируют *n. opticus* (II пара), который направляется к *chiasma opticum*;

– в *chiasma opticum* перекрещиваются только 2/3 нервных волокон, расположенных медиально (от внутренних отделов сетчатки), несущих информацию с латеральных сторон зрительного поля; неперекрещенная 1/3 волокон направляется в зрительный тракт своей стороны (от латеральных отделов сетчатки); она несет информацию от медиальных сторон зрительного поля;

– зрительный перекрест продолжается в *tractus opticus* (содержит волокна от одноименных половин сетчатки), который проводит импульсы к подкорковым центрам зрения (3 нейроны):

а) от верхних холмиков импульсы поступают для обеспечения зрачкового рефлекса (изменение ширины зрачка при различном освещении); часть аксонов верхнего холмика направляется в интеграционный центр среднего мозга, который располагается также в

верхнем холмике, а далее по *tr. tectospinalis* обеспечивается ответная реакция на неожиданные зрительные раздражения;

б) от нейронов задних ядер таламуса импульсы поступают на медиальные ядра таламуса, которые являются подкорковым чувствительным центром экстрапирамидной системы, которые обеспечивают изменение тонуса мускулатуры в ответ на зрительные раздражения;

в) от латеральных коленчатых тел зрительная информация по *tr. geniculocalcarinus* проходит через заднюю ножку внутренней капсулы и затем в виде *radiatio optica*, направляется к шпорной борозде – проекционный центр зрения (4 нейроны).

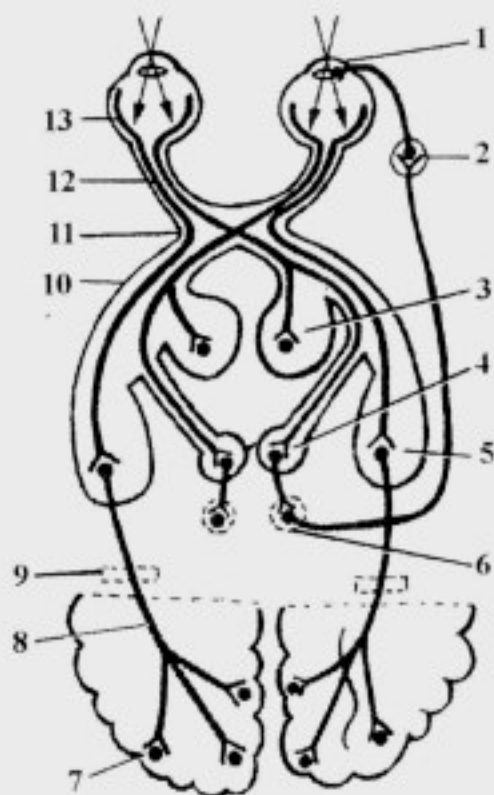


Рис. 53. Проводящий путь зрительного анализатора:

1 – *m. sphincter pupillae et ciliaris*; 2 – *ganglion ciliare*; 3 – *pulvinar thalami*; 4 – *colliculus superior*; 5 – *corpus geniculatum laterale*; 6 – *nuclei accessorii n. oculomotorii*; 7 – *lobus occipitalis*; 8 – *radiatio optica*; 9 – *capsula interna*; 10 – *tr. opticus*; 11 – *chiasma opticum*; 12 – *n. opticus*; 13 – *retina*

4. Вкусовой путь

Вкусовой путь обеспечивает проведение импульсов от вкусовых сосочков до подкорковых и корковых центров, участвуя в обеспечении ответных реакций на вкусовые раздражения:

– от вкусовых клеток импульсы поступают к чувствительным ганглиям черепных нервов (1 нейроны): к *ganglion geniculi* лицевого нерва – от передней 2/3 языка; к *ganglion inferius* языкоглоточного нерва – от задней 1/3 языка; к *ganglion inferius* блуждающего нерва – от вкусовых рецепторов глотки, надгортанника, неба (рис. 54);

– от последних импульсы следуют к *nucleus tractus solitarii* (2 нейроны);

– большая часть аксонов клеток ядра одиночного пути переходят на противоположную сторону и в составе *tr. nucleothalamicus* следуют к базальным ядрам таламуса (3 нейроны);

– аксоны третьих нейронов в составе *tr. thalamocorticalis* направляются в крючок и парагиппокампальную извилину – проекционный центр вкуса;

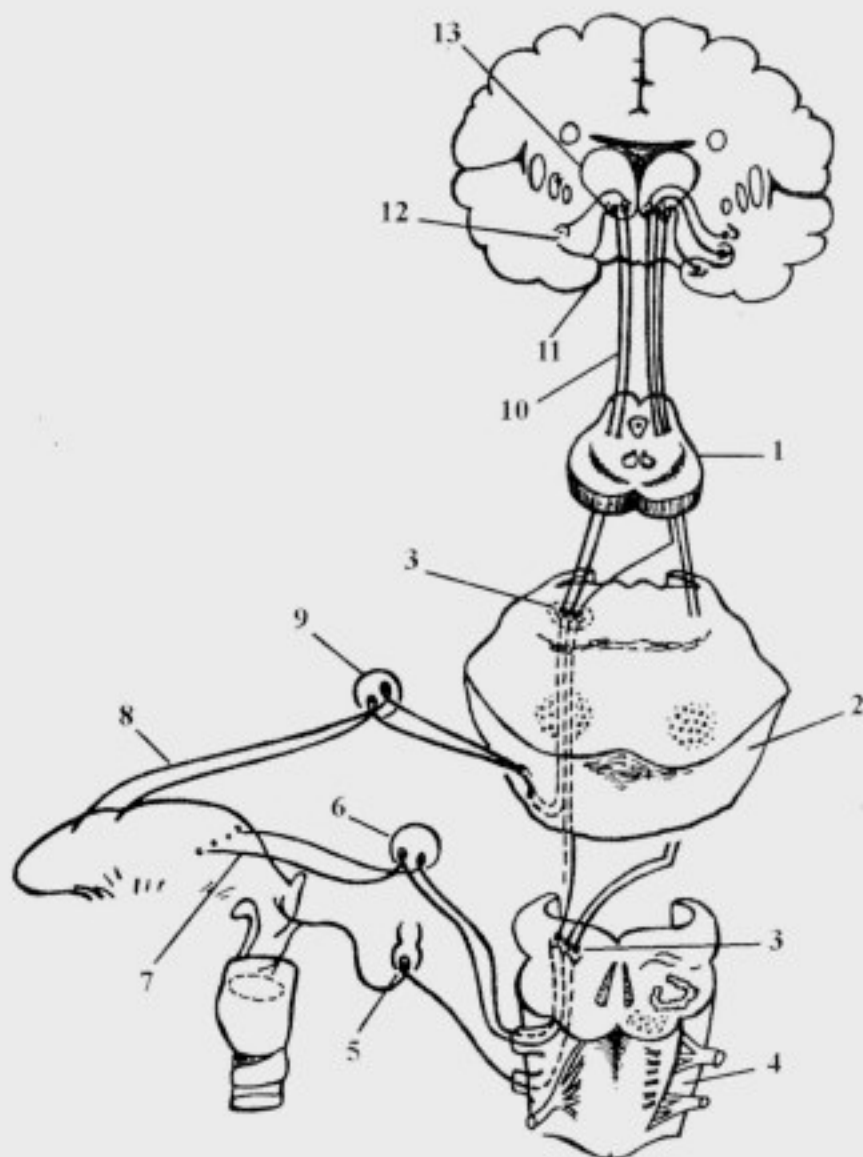


Рис. 54. Вкусовой путь:

1 – mesencephalon; 2 – pons; 3 – nucleus tractus solitarii; 4 – medulla oblongata; 5 – ganglion inferius n. vagi; 6 – ganglion inferius n. glossopharyngei; 7 – rr. linguales; 8 – chorda tympani; 9 – ganglion geniculi; 10 – tr. nucleothalamicus; 11 – uncus; 12 – hippocampus; 13 – thalamus

– часть аксонов базальных ядер таламуса направляется в медиальные ядра таламуса – чувствительный интеграционный центр экстрапирамидной системы, который в ответ на вкусовые раздражения обеспечивает изменение тонуса мышц.

5. Обонятельный путь

Обонятельный путь служит для проведения импульсов от обонятельных рецепторов полости носа до подкорковых и корковых центров, участвуя в обеспечении ответных реакций на различные запахи (рис. 55):

– рецепторами обоняния являются разветвления периферических отростков биполярных клеток (1 нейроны) слизистой оболочки полости носа в области *regio olfactoria*;

– центральные отростки рецепторных клеток образуют *mn. olfactorii*, которые через *lamina cribrosa* проникают в полость черепа к митральным клеткам *bulbus olfactorius* (2 нейроны);

– аксоны митральных клеток проходят в составе *tr. olfactorius* и вблизи обонятельного треугольника распадаются на три пучка:

а) волокна медиального пучка направляются через переднюю спайку мозга в обонятельный тракт противоположной стороны к митральным клеткам обонятельной луковицы;

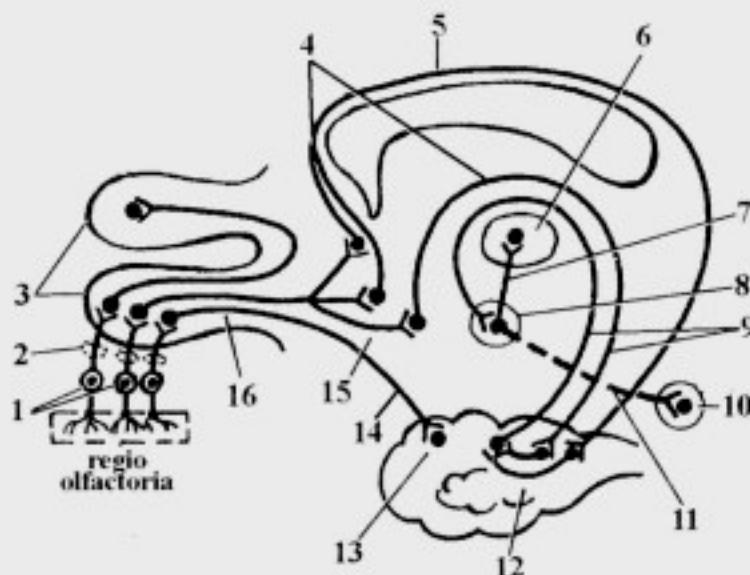


Рис. 55. Проводящий путь обонятельного анализатора:

1 – биполярные клетки; 2 – lamina cribrosa; 3 – bulbus olfactorius; 4 – tractus olfactocorticalis medialis; 5 – cingulum; 6 – nuclei anteriores thalami; 7 – fasciculus mamillothalamicus; 8 – corpus mamillare; 9 – fornix; 10 – colliculus superior; 11 – fasciculus mamillotegmentalis; 12 – gyrus parahippocampalis; 13 – uncus; 14 – tractus olfactocorticalis laterallis; 15 – trigonum olfactorium; 16 – tractus olfactorius

б) волокна промежуточного пучка направляются к нейронам обонятельного треугольника, переднего продырявленного вещества и нейронам ядер прозрачной перегородки своей и, частично, противоположной сторон; от последних к корковым центрам направляется медиальный обонятельно-корковый тракт, *tr. olfactocorticalis medialis*;

в) волокна латерального пучка направляются к крючку и парагиппокампальной извилине – в проекционный центр обоняния, образуя латеральный обонятельно-корковый тракт, *tr. olfactocorticalis lateralis*;

– в подкорковые центры обоняния (*corpora mamillaria et nuclei anteriores thalami*) нервные импульсы поступают из проекционного центра обоняния;

– сосочковые тела и крючок связаны между собой проекционными волокнами, проходящими в составе свода;

– между собой подкорковые центры (*corpora mamillaria et nuclei anteriores thalami*) связаны сосочково-таламическим пучком, *fasciculus mamillothalamicus* (Вик д'Азира);

– сосочковые тела связаны с интеграционным центром среднего мозга (с верхними холмиками) сосочково-покрышечным пучком, *fasciculus mamillotegmentalis*;

– от нейронов верхнего холмика начинаются крыше-спинномозговой и крыше-ядерный пути, осуществляющие безусловнорефлекторные двигательные реакции мускулатуры туловища, конечностей, головы и глазных яблок на сильные запахи;

– небольшая часть волокон *nuclei anteriores thalami* идет к медиальным ядрам таламуса в чувствительный интеграционный центр экстрапирамидной системы, который обеспечивает изменение тонуса мускулатуры, эмоциональных реакций и безусловнорефлекторные двигательные акты, возникающие в ответ на обонятельные раздражения.

Важной особенностью обонятельного пути является то, что нервные импульсы первоначально поступают в кору полушарий большого мозга (*gyrus parahippocampalis et uncus*), и только затем – в подкорковые центры обоняния.

Эфферентные проводящие пути

Эфферентные проводящие пути классифицируют на пирамидные и экстрапирамидные. **Пирамидные пути** обеспечивают сознательные (произвольные) движения; они проходят в I зоне ствола головного мозга. **Экстрапирамидные пути** проводят импульсы, обеспечивающие

бессознательные (непроизвольные) движения и поддержание тонуса мышц; они проходят во II зоне ствола головного мозга.

Основными пирамидными трактами являются:

1 – корково-спинномозговой путь, *tr. corticospinalis*;

2 – корково-ядерный путь, *tr. corticonuclearis*.

Основными экстрапирамидными трактами являются:

1 – крыше-спинномозговой путь, *tr. tectospinalis*;

2 – красоядерно-спинномозговой путь, *tr. rubrospinalis*;

3 – преддверно-спинномозговой путь, *tr. vestibulospinalis*;

4 – оливо-спинномозговой путь, *tr. olivospinalis*;

5 – медиальный продольный пучок, *fasciculus longitudinalis medialis*;

6 – ретикулярно-спинномозговой путь, *tr. reticulospinalis*.

1. Корково-спинномозговой путь, *tr. corticospinalis*, проводит сознательные (волевые) двигательные импульсы, обеспечивающие управление мускулатурой туловища и конечностей, а также проводит тормозные импульсы от коры полушарий большого мозга к нейронам ДЯПРСМ (рис. 56):

– в коре предцентральной извилины пирамидные нейроны локализуются по правилу “моторный гомункулус Пенфилда”;

– аксоны больших пирамидных клеток 5 слоя коры (клетки Беца) предцентральной извилины и околоцентральной дольки образуют *tr. corticospinalis*;

– в *capsula interna* указанный тракт проходит в области задней ножки;

– в стволе головного мозга тракт проходит в *pars basilaris* (I зона) и в пирамидах продолговатого мозга;

– в области нижней границы продолговатого мозга большая часть волокон каждой пирамиды переходит на противоположную сторону (80%), образуя с аналогичными волокнами противоположной стороны перекрест пирамид, *decussatio pyramidum*, направляясь в боковой канатик в составе *tr. corticospinalis lateralis*; 20% неперекрещенных волокон продолжают в передний канатик спинного мозга, составляя *tr. corticospinalis anterior*;

– волокна *tr. corticospinalis lateralis*, достигнув своего сегмента, заканчиваются на ДЯПРСМ своей стороны;

– *tr. corticospinalis anterior* располагается в переднем канатике спинного мозга только на уровне шейных и грудных сегментов; в области *commissura alba* его волокна переходят на противоположную сторону к ДЯПРСМ; небольшая часть волокон этого тракта заканчивается на ДЯПРСМ своей стороны;

– к мускулатуре верхней части туловища в составе корково-спинномозговых путей проходят три группы волокон: неперекрещенные волокна в составе переднего корково-спинномозгового пути и перекрещенные волокна в составе переднего и бокового корково-спинномозговых путей, следовательно, сегментарный аппарат спинного мозга, отвечающий за иннервацию мускулатуры туловища, особенно дыхательной, находится под тройным тормозным воздействием нейронов коры полушарий большого мозга своей и противоположной сторон;

– аксоны мотонейронов ДЯПРСМ покидают спинной мозг в составе передних корешков спинномозговых нервов и достигают скелетной мускулатуры;

– при поражении пирамидных нейронов и корково-спинномозговых путей возникают центральные параличи или парезы: центральный паралич характеризуется повышением тонуса парализованных мышц (гипертонус), повышением сухожильных рефлексов (гиперрефлексия), наличием неконтролируемых мелких движений (гиперкинез), что обусловлено отсутствием тормозного воздействия на сегментарный аппарат спинного мозга;

– при поражении периферического двигательного нейрона или его аксона возникает периферический паралич: атония, арефлексия и атрофия; при этом движения полностью отсутствуют, а мышцы постепенно атрофируются и замещаются соединительной тканью.

2. Корково-ядерный путь, *tr. corticonuclearis*, проводит произвольные (волевые) двигательные нервные импульсы, обеспечивающие управление мускулатурой головы и, частично, шеи, а также проводит тормозные импульсы от коры полушарий большого мозга к ДЯЧН:

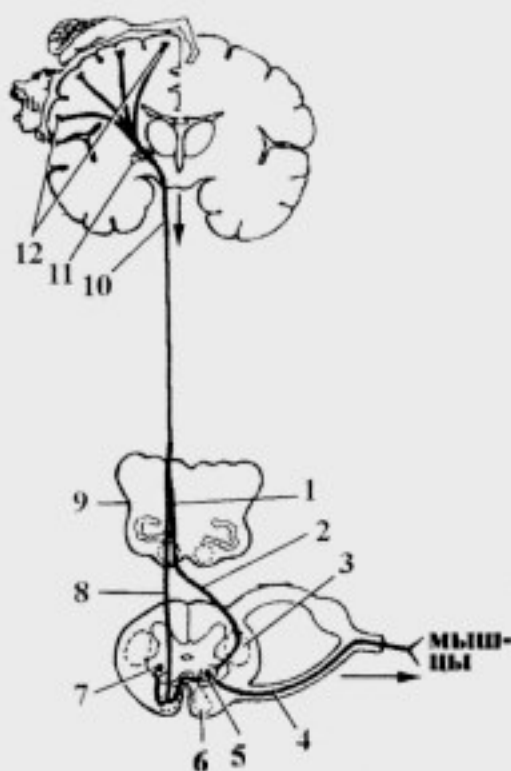


Рис. 56. Корково-спинномозговые пути:

1 – decussatio pyramidum; 2 – *tr. corticospinalis lateralis*; 3 – *funiculus lateralis*; 4 – *radix anterior nervi spinalis*; 5 – ДЯПРСМ; 6 – *funiculus anterior*; 7 – *cornu anterius*; 8 – *tr. corticospinalis anterior*; 9 – *medulla oblongata*; 10 – *tr. corticospinalis*; 11 – *capsula interna*; 12 – клетки Беца

– аксоны больших пирамидных клеток 5 слоя коры (клеток Беца) предцентральной извилины формируют *tr. corticonuclearis*;

– в *capsula interna* указанный тракт проходит в области колена;

– в стволе головного мозга он проходит в *pars basilaris* (I зона) и в пирамидах продолговатого мозга;

– в стволе головного мозга от тракта отделяются волокна к соответствующим черепным нервам своей и противоположной сторон:

а) в среднем мозге – к *nucleus motorius et nucleus centralis impar nervi oculomotorii; nucleus motorius nervi trochlearis*;

б) в мосту – к *nuclei motorii nervi facialis, abducentis et trigemini*;

в) в продолговатом мозге – к *nucleus ambiguus, nucleus motorius nervi hypoglossi et nucleus cranialis nervi accessorii*;

– заканчивается тракт в шейных сегментах (C₁₋₈) спинного мозга на *nucleus spinalis nervi accessorii*;

– аксоны мотонейронов ДЯЧН покидают головной мозг в составе корешков соответствующих нервов и достигают скелетной мускулатуры головы (мимические и жевательные мышцы, поперечнополосатые мышцы внутренних органов головы) и шеи (грудино-ключично-сосцевидная и трапецевидная мышцы);

– одностороннее поражение проекционного двигательного центра вызывает не паралич, а парез мышц головы (ограничение произвольных движений и снижение силы мышц), так как мотонейроны ДЯЧН в большинстве случаев получают нервные импульсы из обеих полушарий, за исключением мышц языка и мимических мышц нижней половины лица.

3. Красноядерно-спинномозговой путь, *tr. rubrospinalis*, обеспечивает выполнение сложных автоматизированных движений (ходьба, бег), поддержание определенной позы и тонуса скелетной мускулатуры (рис. 57):

– аксоны *nucleus ruber* среднего мозга формируют *tr. rubrospinalis* (пучок Монакова);

– *nucleus ruber* является координационным центром экстрапирамидной системы; красное ядро имеет связи:

а) с корой полушарий посредством *tr. corticorubralis*;

б) с ядрами стриопаллидарной системы посредством *tr. striorubralis*;

в) с медиальными ядрами таламуса посредством *fasciculus thalamorubralis*;

г) с мозжечком посредством зубчато-красноядерного тракта, *tr. dentatorubralis*, осуществляющего “поправочную” деятельность –

выполнение тонких целенаправленных движений и предотвращение инерционных проявлений при движениях: от коры полушарий мозжечка аксоны проходят до зубчатого ядра; от последнего через верхние ножки следует *tr. dentatorubralis*;

– *tr. dentatorubralis* в среднем мозге образует перекрест (Вернекинга) и направляется к *nucleus ruber* противоположной стороны;

– после координации и интеграции информации, поступившей к *nucleus ruber* от указанных центров, импульсы направляются в *tr. rubrospinalis*;

– в покрышке среднего мозга аксоны *nucleus ruber* переходят на противоположную сторону, образуя вентральный перекрест покрышки, *decussatio tegmenti ventralis* (Фореля);

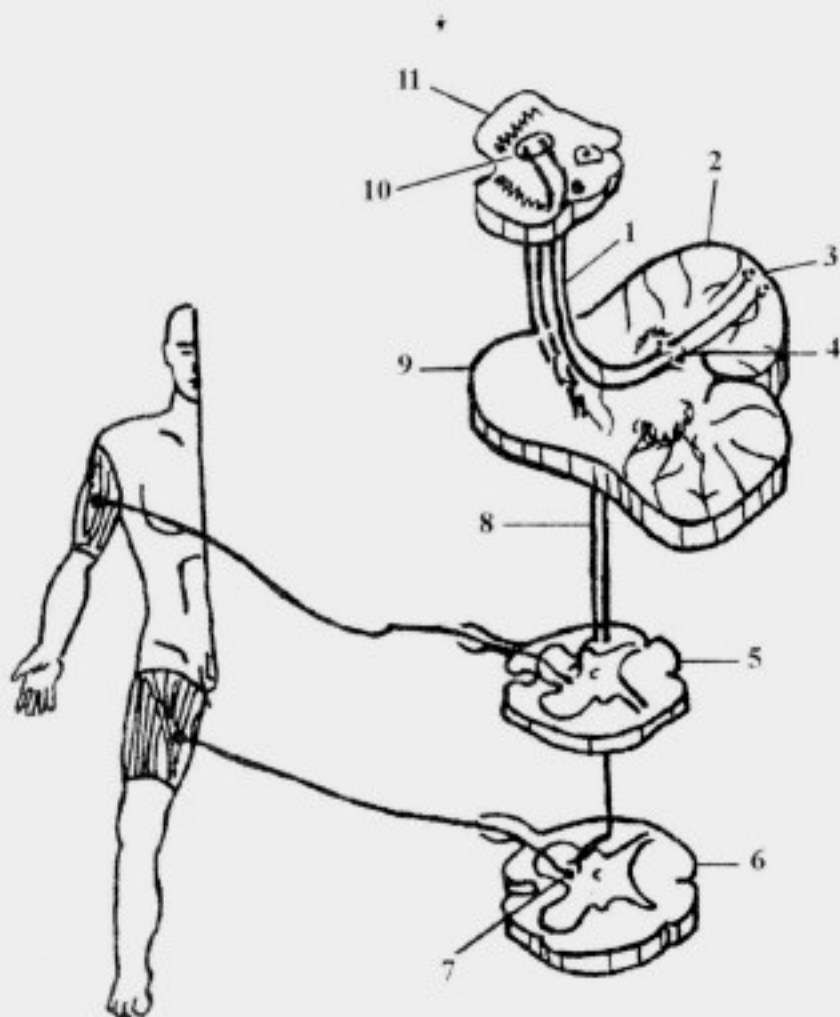


Рис. 57. Красноядерно-спинномозговой путь:

1 – *tr. dentatorubralis*; 2 – cerebellum; 3 – cortex cerebelli; 4 – nucleus dentatus; 5 – segmentum cervicale; 6 – segmentum lumbale; 7 – ДЯПРСМ; 8 – *tr. rubrospinalis*; 9 – pons; 10 – nucleus ruber; 11 – mesencephalon

– в стволе головного мозга тракт проходит в покрывке (II зона) и направляется в боковой канатик спинного мозга, посегментно заканчиваясь на ДЯПРСМ своей стороны;

– часть волокон *tr. rubrospinalis* ответвляется к ДЯЧН под названием краснойдерно-ядерного пучка, *fasciculus rubronuclearis*, обеспечивающего автоматизированные движения мимических и жевательных мышц;

– аксоны ДЯПРСМ покидают спинной мозг в составе передних корешков спинномозговых нервов, а затем в составе спинномозговых нервов достигают скелетных мышц.

4. Крыше-спинномозговой путь, *tr. tectospinalis*, осуществляет безусловнорефлекторные двигательные реакции в ответ на неожиданные зрительные, слуховые, тактильные, температурные и обонятельные раздражения:

– аксоны верхних холмиков среднего мозга (рис. 58) формируют данный тракт;

– к верхнему холмику информация поступает из подкорковых центров зрения (верхние холмики), слуха (нижние холмики), обоняния (сосочковые тела) и коллатерали от проводящих путей общей чувствительности (*lemniscus spinalis, lemniscus medialis, lemniscus trigeminalis*);

– после координации и интеграции поступившей информации от указанных центров, импульсы направляются в *tr. tectospinalis*;

– аксоны ядер верхних холмиков образуют дорсальный перекрест покрывки, *decussatio tegmenti dorsalis* (фонтановидный перекрест Мейнерта);

– в стволе головного мозга тракт проходит в покрывке (II зона), затем – в переднем канатике спинного мозга, посегментно заканчиваясь на ДЯПРСМ своей стороны;

– часть волокон *tr. tectospinalis* ответвляется к ДЯЧН под названием крыше-ядерного пучка, *fasciculus tectonuclearis*, обеспечивающего защитные реакции с участием мышц головы и шеи;

– аксоны ДЯПРСМ покидают спинной мозг в составе передних корешков спинномозговых нервов, а затем в составе спинномозговых нервов направляются к скелетным мышцам.

5. Преддверно-спинномозговой путь, *tr. vestibulospinalis*, обеспечивает безусловнорефлекторное поддержание равновесия при изменении положения тела в пространстве (при вестибулярных нагрузках):

- тракт формируется в мосту аксонами клеток латерального и нижнего вестибулярных ядер (Дейтерса и Роллера);
- в стволе головного мозга тракт проходит в покрывке (II зона), а затем на границе бокового и переднего канатиков спинного мозга; он посегментно заканчивается на мотонейронах ДЯПРСМ своей стороны;
- аксоны ДЯПРСМ покидают спинной мозг в составе передних корешков спинномозговых нервов, а затем в составе спинномозговых нервов направляются к скелетным мышцам.

6. Оливо-спинномозговой путь, *tr. olivospinalis*, обеспечивает безусловнорефлекторное поддержание тонуса мышц и двигательные акты, направленные на сохранение равновесия:

- тракт начинается от клеток нижнего ядра оливы продолговатого мозга;
- оливы связаны с корой полушарий лобной доли посредством *tr. corticoolivaris*, а также с корой полушарий мозжечка через *tr. olivocerebellaris*;

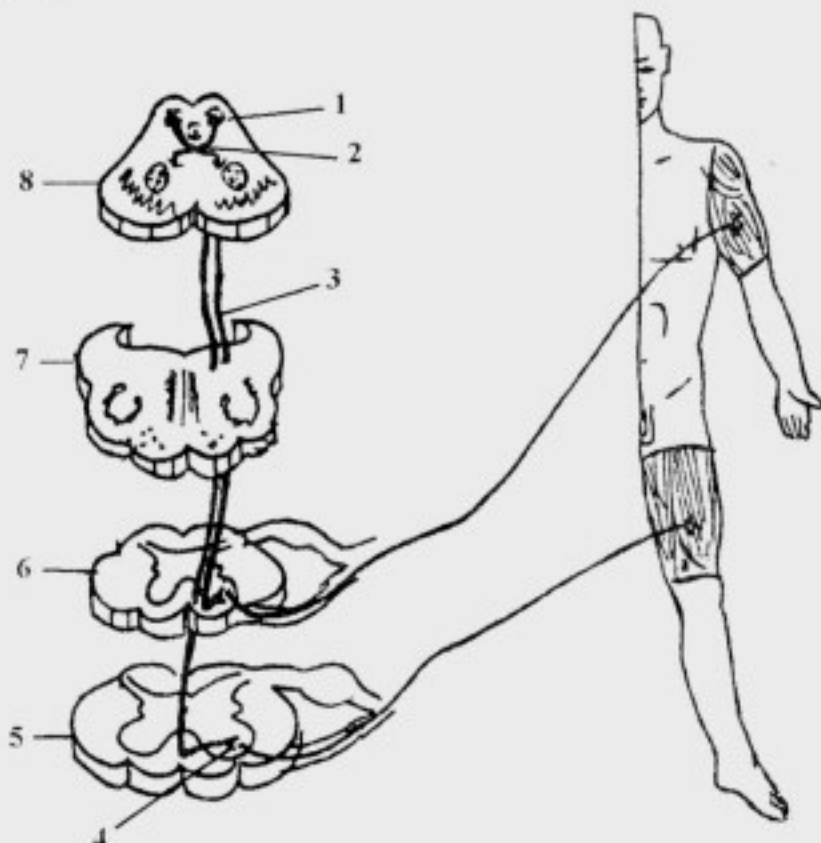


Рис. 58. Крыше-спинномозговой путь:

1 – nucleus colliculi superioris; 2 – decussatio tegmenti dorsalis; 3 – *tr. tectospinalis*; 4 – ДЯПРСМ; 5 – segmentum lumbale; 6 – segmentum cervicale; 7 – medulla oblongata; 8 – mesencephalon

– после координации и интеграции поступившей информации от указанных структур импульсы от *nucleus olivae* направляются в *tr. olivospinalis*, который проходит в передне-медиальном отделе бокового канатика спинного мозга;

– волокна оливо-спинномозгового тракта посегментно заканчиваются на мотонейронах ДЯПРСМ, аксоны которых покидают спинной мозг в составе передних корешков спинномозговых нервов, а затем в составе спинномозговых нервов направляются к скелетным мышцам.

7. Медиальный продольный пучок, *fasciculus longitudinalis medialis*, обеспечивает сочетанный поворот головы и глаз (согласованные движения глазных яблок и головы):

– *fasciculus longitudinalis medialis* начинается от крупных ядер ретикулярной формации среднего мозга: промежуточного ядра, *nucleus interstitialis* (Кахаля) и ядра задней спайки, *nucleus commissurae posterior* (Даркшевича), которые координируют работу следующих структур:

а) двигательных ядер III, IV и VI пар черепных нервов, обеспечивающих иннервацию мышц глазного яблока;

б) двигательных ядер XI пары и ДЯПРСМ шейных сегментов, отвечающих за иннервацию мышц шеи;

в) латерального вестибулярного ядра (Дейтерса) преддверно-улиткового нерва;

– после координации и интеграции деятельности указанных структур, импульсы направляются в *fasciculus longitudinalis medialis*;

– в стволе головного мозга тракт проходит в покрывке (II зона) и переднем канатике спинного мозга, отдавая коллатерали к указанным ядрам; он посегментно заканчивается на мотонейронах ДЯПРСМ шести верхних шейных сегментов;

– аксоны ядра добавочного нерва и ДЯПРСМ покидают продолговатый и спинной мозг в составе волокон добавочного нерва, а также передних корешков спинномозговых нервов; они направляются к скелетным мышцам шеи.

8. Ретикулярно-спинномозговой путь, *tr. reticulospinalis*, обеспечивает автоматическое поддержание тонуса мышц, а также выполнение сложных рефлекторных актов (дыхательные, хватательные движения и т. д.):

– он формируется аксонами клеток ретикулярной формации ствола головного мозга, которые проходят в покрывке (II зона) и

опускаются в передний канатик спинного мозга, посегментно заканчиваясь на мотонейронах ДЯПРСМ;

– пучок хорошо выражен только в шейном и верхне-грудном отделах спинного мозга, посегментно истончаясь в дистальном направлении;

– аксоны ДЯПРСМ покидают спинной мозг в составе передних корешков спинномозговых нервов, а затем в составе спинномозговых нервов направляются к скелетным мышцам.

Ассоциативные проводящие пути

Ассоциативные проводящие пути центральной нервной системы соединяют интеграционные центры головного мозга между собой. Основными ассоциативными путями являются:

1 – корково-мозжечковый путь, *tr. corticocerebellaris*;

2 – мозжечково-покрышечный тракт, *tr. cerebellotegmentalis*;

3 – мозжечково-таламический тракт, *tr. cerebellothalamicus*;

4 – корково-таламический тракт, *tr. corticothalamicus*.

Одним из наиболее важных ассоциативных путей является корково-мозжечковый путь.

Корково-мозжечковый путь, *tr. corticocerebellaris*, осуществляет контроль над деятельностью мозжечка, способствует выполнению целенаправленных предуготованных движений, которые производятся с участием пирамидных путей – обеспечивает так называемую «поправочную» деятельность:

– он начинается от нейронов V слоя коры различных долей полушарий конечного мозга (рис. 59):

а) лобно-мостовой путь, *tr. frontopontinus*, начинается от нейронов коры лобной доли, проходит через переднее бедро внутренней капсулы; в среднем мозге он располагается в медиальной части основания ножки мозга;

б) затылочно-височно-мостовой путь, *tr. occipitotemporopontinus*, образован аксонами клеток коры одноименных долей полушарий большого мозга; компактным пучком он проходит через среднюю часть заднего бедра внутренней капсулы; в среднем мозге располагается в латеральной части основания ножки мозга;

– в веществе моста, перед своим окончанием, оба тракта соединяются, образуя корково-мостовой путь, *tr. corticopontinus*; он заканчивается на собственных ядрах моста своей стороны;

– аксоны *nuclei proprii pontis* идут в горизонтальном направлении на противоположную сторону в виде поперечных волокон моста, *fibrae*

transversae pontis, образуя *tr. pontocerebellaris*, который проходит в среднюю ножку мозжечка;

– волокна *tr. pontocerebellaris* заканчиваются на нейронах коры полушарий мозжечка;

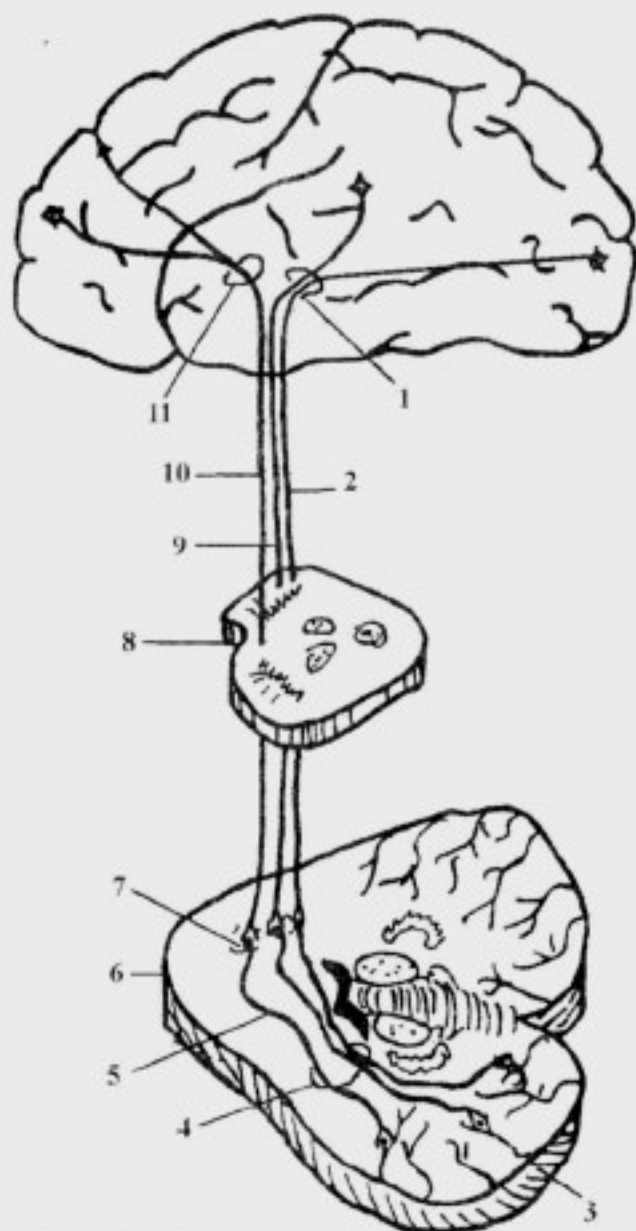


Рис. 59. Кортиково-мозжечковый путь:
 1 – crus posterius capsulae internaе; 2 – *tr. occipitopontinus*; 3 – cerebellum; 4 – pedunculus cerebellaris medius; 5 – *tr. pontocerebellaris*; 6 – pons; 7 – nuclei proprii pontis; 8 – mesencephalon; 9 – *tr. temporopontinus*; 10 – *tr. frontopontinus*; 11 – crus anterius capsulae internaе

– от коры мозжечка импульсы проводятся к зубчатому ядру по мозжечково-зубчатому пути;

– в коре полушарий мозжечка имеется соматотоническая проекция: наиболее обширную площадь в этой проекции занимает кисть, так как именно она обеспечивает высокодифференцированные сложные движения;

– от нейронов зубчатого ядра импульсы поступают к красному ядру по *tr. dentatorubralis*, который проходит через верхнюю ножку мозжечка к зубчатому ядру противоположной стороны, образуя перекрест Вернекинга;

– далее импульсы проводятся в составе краснойдерно-спинномозгового пути, который описан ранее;

– следует отметить, что вслед за каждым импульсом, обеспечивающим произвольные движения, следует корково-мозжечковый импульс, который вносит поправку;

– последние заключается в том, что мозжечковый импульс вызывает возбуждение мышц-антагонистов,

ликвидируя тем самым движение по инерции, вызванное сокращением мышц за счет импульсов пирамидного пути.

Ретикулярная формация

Ретикулярная формация, *formatio reticularis*, – это комплекс нейронов спинного мозга и ствола головного мозга, имеющих обширные сетевидные связи между собой, с различными нервными центрами и корой головного мозга (от греч. *reticulum* – сеть).

Ретикулярная формация (РФ) представлена рассеянными клетками, *cellulae dissiminatae*, в спинном мозге и покрышке ствола головного мозга. Ряд клеток РФ в стволе головного мозга приобрели роль важных центров:

- дыхательный и сосудодвигательный центр – в продолговатом мозге;
- центр координации взора (ядра Кахаля и Даркшевича) – в среднем мозге;
- центр терморегуляции; центр голода и насыщения – в промежуточном мозге и т.д.

Ретикулярная формация выполняет следующие функции:

- обеспечение сегментарных рефлексов: рассеянные клетки выступают в качестве вставочных нейронов спинного мозга и ствола головного мозга (глотание, роговичный рефлекс и т.д.);
- поддержание тонуса скелетной мускулатуры: клетки ядер РФ посылают тонические импульсы на ДЯЧН и ДЯПРСМ, преимущественно, по *tr. reticulospinalis*;
- обеспечение тонической активности ядер ствола головного мозга и коры полушарий, что необходимо для дальнейшего проведения и анализа нервных импульсов;
- коррекция при проведении нервных импульсов: благодаря РФ импульсы могут либо существенно усиливаться, или существенно ослабляться в зависимости от состояния нервной системы;
- активное влияние на высшие центры коры полушарий головного мозга, что приводит либо к снижению тонуса коры, апатии и наступлению сна, либо к повышению работоспособности, эйфории и т.д.;
- участие в регуляции сердечной деятельности, дыхания, тонуса сосудов, секреции желез и других вегетативных функций (центры ствола головного мозга);

- участие в регуляции сна и бодрствования: голубое пятно, *locus coeruleus*; ядра шва, *nuclei suturaliae*. – проецируются на ромбовидную ямку;
- обеспечение сочетанного поворота головы и глаз: ядра Кахалья и Даркшевича.

Основным нисходящим трактом РФ является *tr. reticulospinalis*, который проходит по стволу головного мозга к нейронам ДЯПРСМ и ДЯЧН, а также к вставочным нейронам вегетативной нервной системы.

От ретикулярных ядер таламуса к различным областям коры полушарий большого мозга идут таламокорковые волокна: они заканчиваются во всех слоях коры полушарий большого мозга, осуществляя активацию коры полушарий большого мозга, необходимую для восприятия специфических раздражений.

Экстрапирамидная система

Экстрапирамидная система (ЭПС), *systema extrapyramidale*, – система базальных и подкорковых ядер головного мозга и эфферентных экстрапирамидных путей, осуществляющих непроизвольную, автоматическую регуляцию и координацию сложных двигательных актов, регуляцию тонуса мышц, поддержание позы и двигательное сопровождение эмоций.

ЭПС включает:

1. Высший экстрапирамидный центр – стриопаллидарную систему, состоящую из стриарной системы: хвостатое ядро, *nucleus caudatus*; скорлупа, *putamen*, а также паллидарной системы: бледный шар, *globus pallidus*.

2. Подкорковый чувствительный центр ЭПС – медиальные ядра таламуса, *nuclei mediales thalami*, и заднее подталамическое ядро, *nucleus hypothalamicus posterior (Luizi)*.

3. Подкорковые двигательные центры ЭПС:

- черное вещество, *substantia nigra*;
- красное ядро, *nucleus ruber*;
- ядра верхних холмиков, *colliculi superiores*;
- ядра ретикулярной формации, *nuclei formatio reticularis*;
- вестибулярные ядра, *nuclei vestibulares*;
- олива, *oliva*;
- мозжечок, *cerebellum*.

4. Эфферентные пути ЭПС, основными из которых являются:

- 1 – краснойдерно-спинномозговой путь, *tr. rubrospinalis*;
- 2 – ретикулярно-спинномозговой путь, *tr. reticulospinalis*.
- 3 – преддверно-спинномозговой путь, *tr. vestibulospinalis*;

- 4 – оливо-спинномозговой путь, *tr. olivospinalis*;
- 5 – крыше-спинномозговой путь, *tr. tectospinalis*;
- 6 – медиальный продольный пучок, *fasciculus longitudinalis medialis*.

Связи центров ЭПС в упрощенном виде можно представить следующим образом:

- медиальные ядра таламуса получают информацию о состоянии всей «периферии» от всех чувствительных ядер таламуса;

- после координации и интеграции информации, поступившей к *nuclei mediales thalami*, импульсы направляются в лимбическую кору, предцентральную извилину, заднее гипоталамическое ядро, а также к *nucleus caudatus et nucleus ruber*,

- в ответ на пришедшие импульсы о состоянии «периферии» от клеток всех долей коры головного мозга начинается *tr. corticostriatus*, контролирующей деятельность стриопаллидарной системы;

- *corpus striatum* и *globus pallidus* функционируют совместно, образуя стриопаллидарную систему: они взаимно уравнивают друг друга, при этом паллидум (*globus pallidus*) оказывает активизирующее воздействие, а стриатум (*nucleus caudatus et putamen*) – тормозящее;

- стриопаллидарная система посылает импульсы к подкорковым двигательным центрам и к сегментарным центрам ЭПС (*nucleus ruber, colliculi superiores, nuclei formatio reticularis, nuclei vestibulares* и т.д.), от которых по соответствующим проводящим путям информация достигает ДЯЧН и ДЯПРСМ.

Лимбическая система

Лимбическая система, *systema limbicum*, – это совокупность структур головного мозга, обеспечивающих интегративную регуляцию деятельности внутренних органов и специализированных органов чувств, формирующих эмоциональную окраску поведенческих реакций и настроение. Эту систему иначе называют «висцеральным мозгом», так как структуры конечного мозга, входящие в состав лимбической системы, получают информацию от внутренних органов и участвуют в регуляции их деятельности.

Лимбическая система включает:

1. Высшие центры коры полушарий головного мозга, которыми являются :

- сводчатая извилина, *gyrus fornicatus*;

- крючок, *uncus*;

- гиппокамп, *hippocampus*, (Аммонов рог, *cornu Ammoni*), – расположен в нижнем роге бокового желудочка;

– зубчатая извилина, *gyrus dentatus*, – расположена в проекции ноги морского коня;

– прозрачная перегородка, *septum pellucidum*, и ее ядра.

2. Подкорковые образования:

– миндалевидное тело, *corpus amygdaloideum*, лежит в толще височной доли;

– передние ядра таламуса, *nuclei anteriores thalami*;

– ядра поводков, *nuclei habenulae*;

– ядра промежуточной части гипоталамуса и сосочковые тела, *corpora mamillaria*.

3. Проекционные и ассоциативные волокна:

– свод, *fornix*, – обеспечивает связь сосочковых тел и парагиппокампальной извилины;

– пояс, *cingulum*, обеспечивает связь участков коры лобной, затылочной и височной долей;

– лобно-затылочный пучок, *fasciculus frontooccipitalis*, – обеспечивает связь одноименных долей;

– нижний продольный пучок, *fasciculus longitudinalis inferior*, обеспечивает связь лобной и височной долей.

Limbus, круг, (отсюда название – лимбическая система), – это совокупность циркулярно расположенных структур, включающая гиппокамп и крючок, свод, гипоталамус, таламус, поясную извилину, пояс мозга и вновь – гиппокамп. В функциональном отношении циркуляция импульсов по этому кругу (круг Пейпса) рассматривается как нервный субстрат эмоций (рис. 60).

Высшие центры коры полушарий большого мозга, относящиеся к лимбической системе, являются проекционными центрами различных видов специальной чувствительности: обонятельной, вкусовой, слуховой, зрительной и вестибулярной. Поэтому адекватное раздражение специализированных органов чувств создает положительный эмоциональный фон и хорошее настроение.

От гиппокампа часть волокон направляется к миндалевидному телу (стриарная система) и сосочковым телам, которые обеспечивают эмоциональную окраску поведенческих реакций.

Лимбическая система имеет широкие связи со всеми областями головного мозга, ретикулярной формацией и гипоталамусом. Она обеспечивает высший корковый контроль над всеми вегетативными функциями (деятельность сердечно-сосудистой, дыхательной, пищеварительной систем, обмен веществ и энергии и т.д.).

В гипоталамусе расположены вегетативные надсегментарные центры, контролирующие деятельность внутренних органов, поэтому

большинство поведенческих реакций и эмоций сопровождаются рядом вегетативных проявлений (покраснение или бледность кожи, повышенная потливость или сухость кожи, учащение частоты сердечных сокращений и дыхания, повышение величины артериального давления и т.д.).

В гипоталамусе также вырабатываются статины и либерины, которые контролируют деятельность аденогипофиза, вырабатывающего тропные гормоны; последние оказывают влияние на все периферические железы внутренней секреции, гормоны которых, в свою очередь, регулируют функцию внутренних органов.

Следовательно, лимбическая система является высшим интеграционным центром вегетативных, эмоциональных и поведенческих реакций.

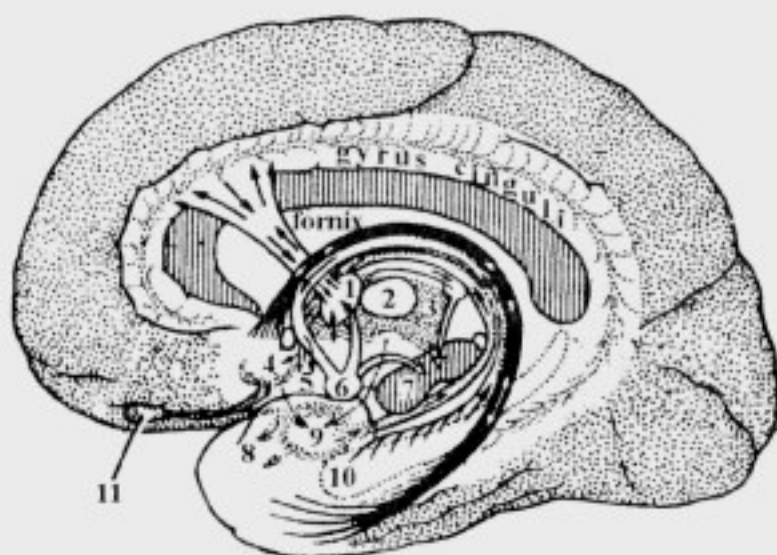
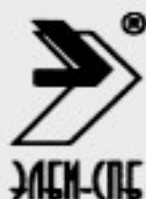

Рис. 60. Коровые и подкорковые структуры лимбической системы (круг Пейнса):

1 – nuclei anteriores thalami; 2 – nuclei mediani thalami; 3 – nuclei posteriores thalami; 4 – trigonum olfactorium; 5 – hypothalamus; 6 – corpus mamillare; 7 – truncus encephalicus; 8 – uncus; 9 – corpus amygdaloideum; 10 – hippocampus; 11 – bulbus olfactorius

СОДЕРЖАНИЕ

Введение в изучение нервной системы	3
Спинальный мозг	8
Оболочки спинного мозга	17
Сосуды спинного мозга	19
Общие данные о головном мозге	19
Продолговатый мозг	20
Мост	28
Мозжечок	32
IV желудочек	37
Перешеек ромбовидного мозга	39
Средний мозг	40
Промежуточный мозг	44
III желудочек	50
Сегментарный аппарат ствола головного мозга	51
Конечный мозг	51
Боковые желудочки	69
Оболочки головного мозга	71
Кровоснабжение головного мозга	74
Проводящие пути центральной нервной системы	76
Афферентные проводящие пути	79
Эфферентные проводящие пути	93
Ассоциативные проводящие пути	101
Ретикулярная формация	103
Экстрапирамидная система	104
Лимбическая система	105



ИНТЕРНЕТ-МАГАЗИН

www.elbi-spb.ru

Россия, СПб, +7(812)322-9257, 322-9258

E-mail: aas@elbi.spb.su; an@elbi.spb.su

И. В. Гайворонский, Т. Б. Петрова
АНАТОМИЯ ЗУБОВ ЧЕЛОВЕКА

«ЭЛБИ-СПБ», 2005. — 56 с.

ISBN 5-93979-137-9

Пособие «Анатомия зубов человека» содержит данные о развитии и строении зубов. В пособии освещены вопросы частной анатомии постоянных и молочных зубов, приведены данные о рентгеноанатомии зубов, отражены сведения об аномалиях формы, размеров, числа и положения зубов.

Пособие составлено в соответствии с основными требованиями учебной программы по анатомии человека для стоматологических факультетов. Анатомические термины, представленные в пособии, соответствуют международной анатомической номенклатуре.

Приведенные данные о строении зубов человека могут быть использованы студентами стоматологических факультетов и отделений высших и средних медицинских учебных заведений, а также врачами-стоматологами и зубными техниками.

Авторы выражают искреннюю признательность профессору Л.Л. Колесникову за разрешение использовать иллюстративный материал по частной анатомии зубов. Часть иллюстраций является оригинальными.

Рецензенты — д.м.н. профессор П.С. Пащенко

— д.м.н. В.Н.Грисимов

И.В. Гайворонский, Т.Б. Петрова

АНАТОМИЯ
ЗУБОВ ЧЕЛОВЕКА

